

федеральное государственное бюджетное образовательное учреждение  
высшего образования  
«Тверской государственный медицинский университет»  
Министерства здравоохранения Российской Федерации

**Кафедра лучевой диагностики**

**Рабочая программа практики**

**РЕНТГЕНОЛОГИЯ**

для обучающихся по направлению подготовки (специальность)

**31.08.09 РЕНТГЕНОЛОГИЯ**

форма обучения  
очная

Трудоемкость, зачетные единицы/часы	67 з.е. / 2412 ч.
в том числе:	
контактная работа	1566 ч.
самостоятельная работа	846 ч.
Промежуточная аттестация, форма/семестр	Зачет с оценкой / 4 семестр

Тверь, 2025

**I. Разработчики:** Разработчики рабочей программы:

Юсуфов А.А, зав. кафедрой лучевой диагностики, д.м.н., доцент

Зинченко М.В., доцент кафедры лучевой диагностики, к.м.н.

Цветкова Н.В., доцент кафедры лучевой диагностики, к.м.н.

Кочергина Е.И., ассистент кафедры лучевой диагностики

Рабочая программа рассмотрена и одобрена на заседании кафедры Лучевой диагностики «21» мая 2025 г. (протокол № 12)

Рассмотрена на заседании Методического совета по обучению в ординатуре (протокол №1 от «26» августа 2025 г.)

Рекомендована к утверждению на заседании Центрального координационно-методического совета (протокол №1 от «27» августа 2025 г.)

## II. Пояснительная записка

Рабочая программа практики **РЕНТГЕНОЛОГИЯ** разработана в соответствии с федеральным государственным образовательным стандартом высшего образования (ФГОС ВО) по специальности 31.08.09 РЕНТГЕНОЛОГИЯ, утвержденного приказом Минобрнауки России от 30.06.2021 N557, с учётом рекомендаций основной профессиональной образовательной программы (ОПОП) высшего образования.

### 1. Вид и тип практики

Вид практики – производственная.

Тип практики – клиническая.

### 2. Цель и задачи практики

Целью практики является закрепление знаний, приобретённых в процессе теоретической подготовки, развитие и совершенствование умений и навыков, полученных в процессе обучения, формирование у обучающихся универсальных, общепрофессиональных и профессиональных компетенций для осуществления профессиональной деятельности в соответствии с федеральным государственным образовательным стандартом.

Задачами практики являются:

- ✓ совершенствование умений и навыков использования современных достижений в области медицины и фармации в профессиональной деятельности;
- ✓ приобретение практических навыков по руководству работой команды врачей, среднего и младшего медицинского персонала и организации процесса оказания медицинской помощи населению;
- ✓ совершенствование умения по использованию информационно-коммуникационных технологий в профессиональной деятельности и соблюдению правил информационной безопасности;
- ✓ закрепление и углубление умения проводить рентгенологические исследования (в том числе компьютерные томографические) и магнитно-резонансно-томографические исследования и интерпретировать результаты;
- ✓ закрепление и углубление умения организовывать и проводить профилактические (скрининговые) исследования, участвовать в медицинских осмотрах, диспансеризации, диспансерных наблюдениях;
- ✓ совершенствование умения проводить анализ медико-статистической информации, вести медицинскую документацию и организовывать деятельность находящегося в распоряжении медицинского персонала;
- ✓ совершенствование практических навыков по оказанию неотложной медицинской помощи при состояниях, требующих срочного медицинского вмешательства;
- ✓ совершенствование практических навыков по проведению, интерпретации и протоколированию результатов рентгенологических исследований, в том числе с использованием контрастных лекарственных препаратов, а также производить расчет дозы рентгеновского излучения с соблюдением требований радиационной безопасности;
- ✓ совершенствование практических навыков по проведению, интерпретации и протоколированию результатов компьютерных томографических исследований, в том числе с использованием контрастных лекарственных препаратов и соблюдением требований радиационной безопасности;
- ✓ совершенствование практических навыков по проведению, интерпретации и протоколированию результатов магнитно-резонансных томографических исследований, в том числе с использованием контрастных лекарственных препаратов и соблюдением требований радиационной безопасности.

### 3. Планируемые результаты обучения при прохождении практики

В результате прохождения практики у обучающегося формируются универсальные, общепрофессиональные и профессиональные компетенции для успешной профессиональной деятельности в качестве врача-рентгенолога:

Формируемые компетенции	Планируемые результаты обучения – Индикаторы достижения компетенций	В результате изучения дисциплины обучающийся должен:
УК-1. Способен	УК-1.1	Знать:- современные достижения в методах и технологиях

<b>критически и системно анализировать, определять возможности и способы применения достижения в области медицины и фармации в профессиональном контексте</b>	Критически оценивает возможности применения достижений в методах и технологиях научной коммуникации в области медицины и фармации	научной коммуникации, в том числе и использованием IT-технологий - методы критического анализа и оценки современных научных достижений, а также методы генерирования новых идей при решении практических задач
		Уметь:- анализировать альтернативные варианты решения исследовательских и практических задач - оценивать потенциальные выигрыши или проигрыши реализации вариантов решения практических задач
		Владеть:- навыками критического анализа и оценки современных научных достижений и результатов деятельности по решению практических задач, в том числе в междисциплинарных областях
	<b>УК-1.2</b> Анализирует различные способы применения достижений в области медицины и фармации в профессиональном контексте	Знать:- способы применения достижений в области медицины и фармации в профессиональной деятельности Уметь:- анализировать различные варианты применения в профессиональной деятельности достижений в области медицины и фармации Владеть:- навыками разработки различных способов применения достижений в области медицины и фармации в профессиональном контексте, в том числе при решении исследовательских и практических задач
<b>УК-3. Способен руководить работой команды врачей, среднего и младшего медицинского персонала, организовывать процесс оказания медицинской помощи населению</b>	<b>УК-3.1</b> Организует и корректирует командную работу врачей, среднего и младшего персонала	Знать: - командный подход в менеджменте, специфику групповой динамики и процесса командообразования
		Уметь:- организовывать командное взаимодействие для решения управленческих задач - корректировать работу команды, в том числе на основе коллегиальных решений
		Владеть:- технологиями построения командного менеджмента в медицинской организации - навыками корректировки командной работы врачей, среднего и младшего персонала
	<b>УК-3.2</b> Планирует и организует процесс оказания медицинской помощи населению	Знать:- основы командного взаимодействия при организации процесса оказания медицинской помощи населению Уметь:- анализировать организационные процессы в медицинской организации и разрабатывать предложения по повышению их эффективности при оказании медицинской помощи населению Владеть:- навыками планирования и организации процесса оказания медицинской помощи населению
<b>УК-4. Способен выстраивать взаимодействие в рамках своей профессиональной деятельности</b>	<b>УК-4.1</b> Выстраивает взаимодействие с пациентами в рамках своей профессиональной деятельности	Знать:- принципы пациент-ориентированного общения с пациентом с целью постановки предварительного диагноза - алгоритм медицинского консультирования в целях разъяснения необходимой информации пациенту (его законному представителю)
		Уметь:- устанавливать контакты и организовывать общение с пациентами, используя современные коммуникационные технологии
		Владеть:- нормами этики и деонтологии при общении с пациентами в рамках своей профессиональной деятельности - навыками пациент-ориентированного общения в целях сбора жалоб, анамнеза жизни, анамнеза болезни у пациента (его законного представителя)
	<b>УК-4.2</b>	Знать:- этические и деонтологические нормы

	Выстраивает взаимодействие с коллегами в рамках своей профессиональной деятельности	<p>взаимодействия с коллегами в рамках своей профессиональной деятельности</p> <p>Уметь:- устанавливать контакты и организовывать общение с коллегами в соответствии с потребностями совместной деятельности, используя современные коммуникационные технологии</p> <p>Владеть - навыками использования этических и деонтологических норм общения с коллегами в рамках своей профессиональной деятельности</p>
<b>ОПК-1.</b> <b>Способен использовать информационно-коммуникационные технологии в профессиональной деятельности и соблюдать правила информационной безопасности</b>	<b>ОПК-1.1</b> Использует информационно-коммуникационные технологии для решения профессиональных задач	<p>Знать:- роль информации и информационных технологий в современном обществе</p> <ul style="list-style-type: none"> <li>- тенденции и перспективы развития информационных технологий</li> <li>- современные информационно-коммуникационные технологии для повышения медицинской грамотности населения и медицинских работников</li> </ul>
		<p>Уметь:- выстраивать алгоритм и выбирать методы исследования</p> <ul style="list-style-type: none"> <li>- представлять научные данные с использованием современных методов исследования и информационно-коммуникационных технологий</li> <li>- применять на практике основные принципы обеспечения информационной безопасности в медицинской организации</li> </ul>
		<p>Владеть:- технологиями планирования в профессиональной деятельности в сфере научных исследований с использованием информационных технологий</p> <ul style="list-style-type: none"> <li>- Методами работы в медицинских информационных системах</li> </ul>
	<b>ОПК-1.2</b> Использует информационную базу исследований и нормативно-методическую базу в профессиональной деятельности и соблюдает правила информационной безопасности	<p>Знать:- основные требования информационной безопасности, предъявляемые к организации электронного документооборота в здравоохранении и способы их реализации</p> <p>Уметь:- использовать современные подходы, обеспечивающие информационную безопасность, в практической работе врача</p> <p>Владеть:- навыками «безопасной» работы в информационной среде медицинской организации, в практической работе врача</p>
<b>ОПК-4.</b> <b>Способен проводить рентгенологические исследования (в том числе компьютерные томографические) и магнитно-резонансно-томографические</b>	<b>ОПК-4.1</b> Проводит рентгенологические исследования (в том числе компьютерные томографические) и магнитно-резонансно-томографические исследования	<p>Знать:-физику рентгенологических лучей</p> <ul style="list-style-type: none"> <li>- методы получения рентгеновского изображения</li> <li>- закономерности формирования рентгеновского изображения (скиалогия)</li> <li>- рентгенодиагностические аппараты и комплексы</li> <li>- рентгеновскую фототехнику</li> <li>- технику цифровых рентгеновских изображений</li> <li>- средства лучевой визуализации отдельных органов и систем организма человека</li> <li>- физические и технологические основы рентгенологических исследований, в том числе цифровой рентгенографии</li> </ul>
		<p>Уметь:-выполнять рентгенологическое исследование на различных типах рентгенодиагностических аппаратов</p>

исследования и интерпретировать результаты		<ul style="list-style-type: none"> <li>- обосновывать и выполнять рентгенологическое исследование (в том числе компьютерное томографическое) и магнитно-резонансно-томографическое исследование с применением контрастных лекарственных препаратов, организовывать соответствующую подготовку пациента к ним</li> <li>- применять автоматический шприц-инъектор для введения контрастных лекарственных препаратов</li> <li>- укладывать пациента при проведении рентгенологического исследования (в том числе компьютерного томографического исследования) и магнитно-резонансно-томографического исследования для решения конкретной диагностической задачи</li> <li>- определять достаточность имеющейся диагностической информации для составления заключения выполненного рентгенологического исследования (в том числе компьютерного томографического) и магнитно-резонансно-томографического исследования</li> <li>- обосновывать необходимость в уточняющих исследованиях: рентгенологическом (в том числе компьютерном томографическом) и магнитно-резонансно-томографическом</li> </ul>
		<ul style="list-style-type: none"> <li>- Владеть определением показаний к проведению рентгенологического исследования (в том числе компьютерного томографического) и магнитно-резонансно-томографического исследования по информации от пациента и имеющимся анамнестическим, клиническим и лабораторным данным</li> <li>- навыками выбора и составления плана рентгенологического исследования (в том числе компьютерного томографического) и магнитно-резонансно-томографического исследования в соответствии с клинической задачей, с учетом диагностической эффективности исследования, наличия противопоказаний к его проведению</li> </ul>
	<b>ОПК-4.2</b> Обеспечивает безопасность рентгенологических исследований (в том числе компьютерных томографически х) и магнитно-резонансно-томографически х исследований	<ul style="list-style-type: none"> <li>- Знать: основные положения законодательства российской федерации в области радиационной безопасности населения</li> <li>- общие вопросы организации рентгенологической службы в российской федерации, нормативные правовые акты, определяющие ее деятельность</li> <li>- физико-технические основы гибридных технологий</li> <li>- вопросы безопасности томографических исследований</li> <li>- фармакодинамику, показания и противопоказания к применению контрастных лекарственных препаратов и магнито-контрастных средств</li> <li>- физические и технологические основы ультразвукового исследования</li> <li>- медицинские показания и медицинские противопоказания к диагностическим и лечебным рентгеноэндоваскулярным исследованиям</li> <li>- Уметь: выбирать в соответствии с клинической задачей методики рентгенологического исследования (в том числе компьютерного томографического) и магнитно-резонансно-томографического исследования</li> <li>- определять и обосновывать показания к проведению дополнительных исследований</li> </ul>

		<p>обосновывать показания (противопоказания) к введению контрастного препарата, вид, объем и способ его введения для выполнения рентгенологического исследования (в том числе компьютерного томографического) и магнитно-резонансно-томографического исследования</p> <p>- Владеть обеспечением безопасности рентгенологических исследований (в том числе компьютерных томографических) и магнитно-резонансно-томографических исследований, в том числе с соблюдением требований радиационной безопасности</p> <p>расчетом дозы рентгеновского излучения, полученной пациентом при проведении рентгенологических исследований (в том числе компьютерных томографических), и регистрация ее в протоколе исследования</p>
	<p><b>ОПК-4.3</b></p> <p>Интерпретирует результаты рентгенологических исследований (в том числе компьютерных томографических) и магнитно-резонансно-томографических исследований</p>	<p>- Знать: стандарты медицинской помощи</p> <p>- информационные технологии и принципы дистанционной передачи рентгенологической информации</p> <p>- физико-технические основы методов лучевой визуализации:</p> <ul style="list-style-type: none"> <li>- рентгеновской компьютерной томографии;</li> <li>- магнитно-резонансной томографии;</li> <li>- ультразвуковых исследований</li> </ul> <p>- основные рентгенологические симптомы и синдромы заболеваний органов и систем организма человека</p> <p>- Уметь: интерпретировать и анализировать информацию о заболевании и (или) состоянии, полученную от пациентов (их законных представителей), а также из медицинских документов</p> <p>- интерпретировать и анализировать полученные при рентгенологическом исследовании результаты, выявлять рентгенологические симптомы и синдромы предполагаемого заболевания</p> <p>- сопоставлять данные рентгенологического исследования с результатами компьютерного томографического и магнитно-резонансно-томографического исследования и другими исследованиями</p> <p>- интерпретировать, анализировать и обобщать результаты рентгенологических исследований (в том числе компьютерных томографических) и магнитно-резонансно-томографических исследований, в том числе выполненных ранее</p> <p>- выявлять и анализировать причины расхождения результатов рентгенологических исследований (в том числе компьютерных томографических) и магнитно-резонансно-томографических исследований с данными других диагностических методов, клиническими и патологоанатомическими диагнозами</p> <p>составлять, обосновывать и представлять лечащему врачу план дальнейшего рентгенологического исследования пациента в соответствии с действующими порядками оказания медицинской помощи, клиническими рекомендациями (протоколами лечения) по вопросам оказания медицинской помощи, с учетом стандартов медицинской помощи</p> <p>- Владеть: навыками оформления заключения рентгенологического исследования (в том числе</p>

		<p>компьютерного томографического) и магнитно-резонансно-томографического исследования с формулировкой нозологической формы патологического процесса в соответствии с международной статистической классификацией болезней и проблем, связанных со здоровьем (МКБ), или изложение предполагаемого дифференциально-диагностического ряда</p> <p>-архивированием выполненных рентгенологических исследований (в том числе компьютерных томографических) и магнитно-резонансно-томографических исследований в автоматизированной сетевой системе</p> <p>-созданием цифровых и жестких копий рентгенологических исследований (в том числе компьютерных томографических исследований) и магнитно-резонансно-томографических исследований</p> <p>обоснованием отказа от проведения рентгенологического исследования (в том числе компьютерного томографического) и магнитно-резонансно-томографического исследования, информирование лечащего врача в случае превышения соотношения риск (польза), фиксация мотивированного отказа в медицинской документации</p>
<b>ОПК-5.</b> <b>Способен организовывать и проводить профилактические (скрининговые) исследования, участвовать в медицинских осмотрах, диспансеризации, диспансерных наблюдениях</b>	<b>ОПК-5.1</b> Организует и проводит профилактические (скрининговые) исследования	<p>-Знать: алгоритм рентгенологического исследования (в том числе компьютерного томографического исследования) и магнитно-резонансно-томографического исследования</p> <p>-ранние признаки заболеваний, а также воздействие вредных и (или) опасных производственных факторов, методы формирования групп риска развития профессиональных заболеваний</p>
		<p>Уметь: организовывать проведение профилактических (скрининговых) исследований во время медицинских осмотров, в том числе предварительных и периодических, диспансеризации, диспансерного наблюдения в соответствии с действующими порядками оказания медицинской помощи, клиническими рекомендациями (протоколами лечения) по вопросам оказания медицинской помощи, с учетом стандартов медицинской помощи</p> <p>Владеть: принципами и порядком организации профилактических (скрининговых) исследований, медицинских осмотров, в том числе предварительных и периодических, диспансеризации, диспансерного наблюдения</p> <p>-навыками рентгенологических исследований в рамках профилактических (скрининговых) исследований, медицинских осмотров, в том числе предварительных и периодических, диспансеризации, диспансерного наблюдения в соответствии с нормативными правовыми актами</p> <p>-обосновывать медицинские показания и медицинские противопоказания к применению контрастных лекарственных препаратов при проведении рентгенологических исследований (в том числе компьютерных томографических) и магнитно-резонансно-томографических исследований</p>
	<b>ОПК 5.2.</b> Участвует в	<p>-Знать: показатели эффективности рентгенологических исследований (в том числе компьютерных</p>



	медицинских осмотрах, диспансеризации, диспансерных наблюдениях	<p>томографических) и магнитно-резонансно-томографических исследований, медицинских осмотров, в том числе предварительных и периодических, диспансеризации, диспансерного наблюдения</p> <p>- Уметь: проводить сравнительный анализ полученных данных с результатами предыдущих рентгенологических исследований (в том числе компьютерных томографических) и магнитно-резонансно-томографических исследований органов и систем организма человека, а также иных видов исследований</p> <p>- анализировать данные иных методов исследований для оценки целесообразности и периодичности проведения рентгенологических исследований</p> <p>- Владеть: определением медицинских показаний для проведения дополнительных исследований</p> <p>- навыками оформления экстренного извещения при выявлении рентгенологической картины инфекционного или профессионального заболевания</p> <p>- навыками консультирования лечащего врача при дальнейшем диспансерном наблюдении пациента</p>
	<b>ОПК-5.3</b> Оформляет результаты профилактических (скрининговых) исследований, медицинских осмотров, диспансеризации, диспансерных наблюдений	<p>- Знать: принципы сбора и медико-статистического анализа информации о показателях здоровья населения различных возрастных и гендерных групп</p> <p>- автоматизированные системы сбора и хранения результатов рентгенологических исследований (в том числе компьютерных томографических) и магнитно-резонансно-томографических исследований органов и систем организма человека</p> <p>- Уметь: интерпретировать и анализировать результаты выполненных рентгенологических исследований (в том числе компьютерных томографических) и магнитно-резонансно-томографических исследований органов и систем организма человека</p> <p>- выявлять специфические для конкретного заболевания рентгенологические симптомы и синдромы заболеваний органов и систем организма человека, оценивать динамику их изменений при диспансерном наблюдении</p> <p>- интерпретировать и анализировать информацию о выявленном заболевании и динамике его течения</p> <p>- оформлять заключение по результатам выполненного рентгенологического исследования в соответствии с МКБ</p> <p>- Владеть: интерпретацией результатов рентгенологических исследований (в том числе компьютерных томографических) и магнитно-резонансно-томографических исследований органов и систем организма человека</p> <p>- навыками оформления заключения выполненного рентгенологического исследования (в том числе компьютерного томографического), регистрации в протоколе исследования дозы рентгеновского излучения, полученной пациентом при исследовании</p> <p>- использованием автоматизированной системы архивирования результатов исследования</p>
<b>ОПК-6.</b> <b>Способен проводить</b>	<b>ОПК-6.1.</b> Проводит анализ медико-	<p>- Знать: медико-статистические показатели деятельности медицинской организации</p> <p>- Уметь: проводить анализ медико-статистических показателей</p>

анализ медико-статистической информации, вести медицинскую документацию и организовывать деятельность находящегося в распоряжении медицинского персонала	статистической информации	- Владеть: навыками расчета и анализа медико-статистических показателей деятельности медицинской организации
	ОПК-6.2 Ведет медицинскую документацию	- Знать: правила оформления медицинской документации в медицинских организациях, оказывающих медицинскую помощь, в том числе в форме электронных документов
		- правила работы в информационных системах и информационно-телекоммуникационной сети "Интернет"
		- Уметь :составлять план работы и отчет о своей работе
	ОПК-6.3 Организует деятельность находящегося в распоряжении медицинского персонала	- использовать в работе информационные системы и информационно-телекоммуникационную сеть "Интернет"
- вести медицинскую документацию, в том числе в электронном виде, контролировать качество ее ведения		
- Владеть: навыками составления плана работы и отчета в своей работе		
ОПК-7. Способен участвовать в оказании неотложной медицинской помощи при состояниях, требующих срочного медицинского вмешательства	ОПК-7.1 Проводит диагностику неотложных состояний	- навыками ведения медицинской документации, в том числе в электронном виде
		- навыками использование информационных систем и информационно-телекоммуникационной сети "Интернет"
		- навыками использования в работе персональных данных пациентов и сведений, составляющих врачебную тайну
		- Знать: требования охраны труда, основы личной безопасности
		- должностные обязанности медицинских работников в медицинских организациях
		Уметь:- осуществлять контроль выполнения должностных обязанностей находящимся в распоряжении медицинским персоналом
		Владеть:- навыками контроля выполнения должностных обязанностей находящимся в распоряжении медицинским персоналом
		- навыками проведения работ по обеспечению внутреннего контроля качества и безопасности медицинской деятельности
		- Знать: методику сбора жалоб и анамнеза у пациентов (их законных представителей)
		- методику физикального исследования пациентов (осмотр, пальпация, перкуссия, аускультация)
		- клинические признаки внезапного прекращения кровообращения и/или дыхания
		- основные симптомы проявления угрожающих жизни состояний, требующих срочного медицинского вмешательства
		- предназначение и порядок использования медицинского оборудования для регистрации основных параметров жизнедеятельности
		- Уметь: распознавать состояния, представляющие угрозу жизни пациента, включающие состояние клинической смерти (остановка жизненно важных функций организма человека (кровообращения и (или) дыхания), требующие оказания медицинской помощи в экстренной форме
		- проводить своевременные и в полном объеме действия по регистрации основных параметров жизнедеятельности
		- Владеть: навыками оценки состояния пациента, требующего оказания медицинской помощи в экстренной форме
		- навыками распознавания состояний, представляющих угрозу жизни пациентов, включая состояние клинической смерти (остановка жизненно важных функций организма человека (кровообращения и (или) дыхания), требующих оказания медицинской помощи в экстренной форме

		<ul style="list-style-type: none"> <li>- навыками работы по диагностике основных параметров жизнедеятельности с помощью медицинского оборудования</li> </ul>
	<b>ОПК-7.2</b> Оказывает неотложную медицинскую помощь при состояниях, требующих срочного медицинского вмешательства	<ul style="list-style-type: none"> <li>- Знать: правила проведения базовой сердечно-легочной реанимации</li> <li>- предназначение и порядок использования автоматического наружного дефибриллятора, применяемого в рамках оказания помощи при остановке кровообращения</li> <li>- предназначение и порядок использования мануального дефибриллятора, для оказания помощи при остановке кровообращения</li> <li>- алгоритмы, стандарты и клинические рекомендации по оказанию медицинской помощи при неотложных состояниях</li> <li>- Уметь: -выполнять мероприятия базовой сердечно-легочной реанимации</li> <li>- оказывать медицинскую помощь в экстренной форме пациентам при состояниях, представляющих угрозу жизни пациентов, в том числе клинической смерти (остановка жизненно важных функций организма человека (кровообращения и (или) дыхания)</li> <li>- применять лекарственные препараты и изделия медицинского назначения при оказании медицинской помощи в экстренной форме</li> <li>- применять автоматический наружный дефибриллятор в комплексе базовой сердечно-лёгочной реанимации</li> <li>- проводить необходимый объем лечебных мероприятий при возникновении неотложного состояния</li> <li>- Владеть:- навыками оказания медицинской помощи в экстренной форме пациентам при состояниях, представляющих угрозу жизни пациентов, в том числе клинической смерти (остановка жизненно важных функций организма человека (кровообращения и (или) дыхания)</li> <li>- навыками применения лекарственных препаратов и медицинских изделий при оказании медицинской помощи в экстренной форме</li> <li>- базовыми техническими навыками оказания помощи при остановке кровообращения</li> <li>- навыками работы в команде при оказании помощи в случае остановки кровообращения</li> <li>- навыками работы по проведению ИВЛ с использованием дополнительных устройств при оказании экстренной и неотложной медицинской помощи</li> </ul>
<b>ПК-1. Способен определять показания, проводить, а также интерпретировать и протоколировать результаты рентгенологических исследований, в том числе с использованием контрастных лекарственных</b>	<b>ПК-1.1.</b> Определяет показания и проводит рентгенологические исследования, в том числе с использованием контрастных лекарственных препаратов	<ul style="list-style-type: none"> <li>-Знать: -физику рентгенологических лучей</li> <li>-методы получения рентгеновского изображения</li> <li>-закономерности формирования рентгеновского изображения (скиалогия)</li> <li>-рентгенодиагностические аппараты и комплексы</li> <li>-рентгеновскую фототехнику</li> <li>-технику цифровых рентгеновских изображений</li> <li>-средства лучевой визуализации отдельных органов и систем организма человека</li> <li>-физические и технологические основы рентгенологических исследований, в том числе цифровой рентгенографии</li> <li>-физико-технические основы методов лучевой визуализации: <ul style="list-style-type: none"> <li>- рентгеновской компьютерной томографии;</li> <li>- магнитно-резонансной томографии;</li> <li>- ультразвуковых исследований</li> </ul> </li> </ul>

<p><b>препаратов, а также производить расчет дозы рентгеновского излучения с соблюдением требований радиационной безопасности</b></p>		<p>-физико-технические основы гибридных технологий</p> <p>-Уметь:- выбирать в соответствии с клинической задачей методики рентгенологического исследования</p> <p>-определять и обосновывать показания к проведению дополнительных исследований</p> <p>-выполнять рентгенологическое исследование на различных типах рентгенодиагностических аппаратов</p> <p>-сопоставлять данные рентгенологического исследования с результатами компьютерного томографического и магнитно-резонансно-томографического исследования и другими исследованиями</p> <p>-укладывать пациента при проведении рентгенологического исследования для решения конкретной диагностической задачи</p> <p>-выполнять рентгенологические исследования органов и систем организма, включая исследования с применением контрастных лекарственных препаратов:</p> <ul style="list-style-type: none"> <li>- органов грудной клетки и средостения;</li> <li>- органов пищеварительной системы, в том числе функциональные исследования пищевода, желудка, тонкой кишки, ободочной и прямой кишок, желчного пузыря;</li> <li>- обзорную рентгенографию брюшной полости, полипозиционную рентгенографию брюшной полости;</li> <li>- головы и шеи, в том числе обзорные и прицельные рентгенограммы всех отделов черепа, линейную томографию всех отделов черепа, ортопантомографию, визиографию;</li> <li>- молочных (грудных) желез, в том числе маммографию, томосинтез молочной железы;</li> <li>- сердца и малого круга кровообращения, в том числе полипроекционную рентгенографию сердца, кардиометрию;</li> <li>- костей и суставов, в том числе рентгенографию, линейную томографию, остеоденситометрию;</li> <li>- мочевыделительной системы, в том числе обзорную урографию, экскреторную урографию, уретерографию, цистографию;</li> <li>- органов малого таза, в том числе пельвиографию, гистерографию</li> <li>- оценивать нормальную рентгенологическую анатомию исследуемого органа (области, структуры) с учетом возрастных и гендерных особенностей</li> </ul> <p>-проводить дифференциальную оценку и диагностику выявленных изменений с учетом МКБ</p> <p>-интерпретировать, анализировать и обобщать результаты рентгенологических исследований, в том числе выполненных ранее</p> <p>-интерпретировать и анализировать полученные при рентгенологическом исследовании результаты, выявлять рентгенологические симптомы и синдромы предполагаемого заболевания</p> <p>-Владеть: определением показаний к проведению рентгенологического исследования по информации от пациента и имеющимся анамнестическим, клиническим и лабораторным данным</p> <p>-обоснованием отказа от проведения рентгенологического исследования, информирование лечащего врача в случае</p>
---	--	---

		<p>превышения соотношения риск (польза), фиксация мотивированного отказа в медицинской документации</p> <p>-навыками выбора и составления плана рентгенологического исследования в соответствии с клинической задачей, с учетом диагностической эффективности исследования, наличия противопоказаний к его проведению</p>
	<p><b>ПК 1.2.</b> Интерпретирует и протоколирует результаты рентгенологических исследований, в том числе с использованием контрастных лекарственных препаратов,</p>	<p>-Знать :стандарты медицинской помощи</p> <p>-информационные технологии и принципы дистанционной передачи рентгенологической информации</p> <p>-Уметь: -интерпретировать и анализировать информацию о заболевании и (или) состоянии, полученную от пациентов (их законных представителей), а также из медицинских документов</p> <p>-интерпретировать и анализировать результаты рентгенологических исследований, выполненных в других медицинских организациях</p> <p>-интерпретировать, анализировать и протоколировать результаты выполненных рентгенологических исследований у взрослых и детей</p> <p>-выполнять измерения при анализе изображений</p> <p>-формировать расположение изображений для получения информативных жестких копий</p> <p>-определять достаточность имеющейся диагностической информации для составления заключения выполненного рентгенологического исследования</p> <p>-составлять, обосновывать и представлять лечащему врачу план дальнейшего рентгенологического исследования пациента в соответствии с действующими порядками оказания медицинской помощи, клиническими рекомендациями (протоколами лечения) по вопросам оказания медицинской помощи, с учетом стандартов медицинской помощи</p> <p>-выявлять и анализировать причины расхождения результатов рентгенологических исследований с данными других диагностических методов, клиническими и патологоанатомическими диагнозами</p> <p>-определять патологические состояния, симптомы и синдромы заболеваний и нозологических форм, оформлять заключение выполненного рентгенологического исследования с учетом МКБ</p> <p>-использовать автоматизированные системы для архивирования рентгенологических исследований и работы во внутрибольничной сети</p> <p>-Владеть: -навыками оформления заключения рентгенологического исследования с формулировкой нозологической формы патологического процесса в соответствии с международной статистической классификацией болезней и проблем, связанных со здоровьем (МКБ), или изложение предполагаемого дифференциально-диагностического ряда</p> <p>-созданием цифровых и жестких копий рентгенологических исследований</p> <p>-архивированием выполненных рентгенологических исследований в автоматизированной сетевой системе</p>
	<p><b>ПК 1.3.</b> Производит расчет дозы</p>	<p>-Знать: основные положения законодательства российской федерации в области радиационной безопасности населения</p>

	<p>рентгеновского излучения с соблюдением требований радиационной безопасности</p>	<ul style="list-style-type: none"> <li>-общие вопросы организации рентгенологической службы в российской федерации, нормативные правовые акты, определяющие ее деятельность</li> <li>-фармакодинамику, показания и противопоказания к применению контрастных лекарственных препаратов</li> <li>-медицинские показания и медицинские противопоказания к диагностическим и лечебным рентгеноэндоваскулярным исследованиям</li> <li>-основные рентгенологические симптомы и синдромы заболеваний органов и систем организма человека</li> </ul>
		<ul style="list-style-type: none"> <li>-Уметь: обосновывать и выполнять рентгенологическое исследование с применением контрастных лекарственных препаратов, организовывать соответствующую подготовку пациента к ним</li> <li>-обосновывать показания (противопоказания) к введению контрастного препарата, вид, объем и способ его введения для выполнения рентгенологического исследования</li> <li>-выбирать физико-технические условия для выполняемых рентгенологических исследований</li> <li>-применять таблицу режимов выполнения рентгенологических исследований и соответствующих эффективных доз облучения пациентов</li> <li>-выполнять рентгенологические исследования различных органов и систем организма человека в объеме, достаточном для решения клинической задачи</li> <li>-применять автоматический шприц-инъектор для введения контрастных лекарственных препаратов</li> </ul>
		<ul style="list-style-type: none"> <li>-Владеть: обеспечением безопасности рентгенологических исследований, в том числе с соблюдением требований радиационной безопасности</li> <li>-расчетом дозы рентгеновского излучения, полученной пациентом при проведении рентгенологических исследований, и регистрация ее в протоколе исследования</li> </ul>
<p><b>ПК-2. Способен определять показания, проводить, а также интерпретировать и протоколировать результаты компьютерных томографических исследований, в том числе с использованием контрастных лекарственных препаратов и соблюдением требований радиационной безопасности</b></p>	<p><b>ПК-2.1.</b> Определяет показания и проводит компьютерные томографические исследования, в том числе с использованием контрастных лекарственных препаратов</p>	<ul style="list-style-type: none"> <li>-Знать: физику рентгенологических лучей</li> <li>-методы получения рентгеновского изображения</li> <li>-закономерности формирования рентгеновского изображения (скиалогия)</li> <li>-рентгенодиагностические аппараты и комплексы</li> <li>-принципы устройства, типы и характеристики рентгенологических компьютерных томографов</li> <li>-основы получения изображения при рентгеновской компьютерной томографии</li> <li>-средства лучевой визуализации отдельных органов и систем организма человека</li> <li>-основные рентгенологические симптомы и синдромы заболеваний органов и систем организма человека</li> </ul>
		<ul style="list-style-type: none"> <li>-Уметь выбирать в соответствии с клинической задачей методики компьютерного томографического исследования</li> <li>-определять и обосновывать показания к проведению дополнительных исследований</li> <li>-выполнять компьютерное томографическое исследование на различных моделях рентгенологических компьютерных томографов</li> <li>-укладывать пациента при проведении компьютерного томографического исследования для решения конкретной диагностической задачи</li> </ul>

		<ul style="list-style-type: none"> <li>-выполнять протоколы компьютерной томографии, в том числе:               <ul style="list-style-type: none"> <li>- спиральной многосрезовой томографии;</li> <li>- конусно-лучевой компьютерной томографии;</li> <li>- компьютерного томографического исследования высокого разрешения;</li> <li>- виртуальной эндоскопии</li> </ul> </li> <li>- выполнять компьютерную томографию наведения:               <ul style="list-style-type: none"> <li>- для пункции в зоне интереса;</li> <li>- для установки дренажа;</li> <li>- для фистулографии</li> </ul> </li> <li>-выполнять варианты реконструкции компьютерно-томографического изображения:               <ul style="list-style-type: none"> <li>- двухмерную реконструкцию;</li> <li>- трехмерную реконструкцию разных модальностей;</li> <li>- построение объемного рендеринга;</li> <li>- построение проекции максимальной интенсивности</li> </ul> </li> <li>-выполнять измерения при анализе изображений</li> <li>-проводить дифференциальную оценку и диагностику выявленных изменений с учетом МКБ</li> <li>-обосновывать и выполнять компьютерное томографическое исследование с применением контрастных лекарственных препаратов, организовывать соответствующую подготовку пациента к ним</li> <li>-обосновывать показания (противопоказания) к введению контрастного препарата, вид, объем и способ его введения для выполнения компьютерного томографического исследования</li> <li>-выполнять компьютерное томографическое исследование с контрастированием сосудистого русла (компьютерно-томографическая ангиография)</li> <li>-применять автоматический шприц-инъектор для введения контрастных лекарственных препаратов</li> </ul>
		<ul style="list-style-type: none"> <li>-Владеть: определением показаний к проведению компьютерного томографического исследования по информации от пациента и имеющимся анамнестическим, клиническим и лабораторным данным</li> <li>-обоснованием отказа от проведения компьютерного томографического исследования, информирование лечащего врача в случае превышения соотношения риск (польза), фиксация мотивированного отказа в медицинской документации</li> <li>-навыками выбора и составления плана компьютерного томографического исследования в соответствии с клинической задачей, с учетом диагностической эффективности исследования, наличия противопоказаний к его проведению</li> </ul>
	<b>ПК 2.2.</b> Интерпретирует и протоколирует результаты компьютерных томографических исследований, в том числе с использованием	<ul style="list-style-type: none"> <li>-Знать: стандарты медицинской помощи</li> <li>-информационные технологии и принципы дистанционной передачи рентгенологической информации</li> <li>-фармакодинамику, показания и противопоказания к применению контрастных лекарственных препаратов</li> <li>-Уметь: интерпретировать и анализировать информацию о заболевании и (или) состоянии, полученную от пациентов (их законных представителей), а также из медицинских документов</li> </ul>

	контрастных лекарственных препаратов	<p>-интерпретировать и анализировать полученные при рентгенологическом исследовании результаты, выявлять рентгенологические симптомы и синдромы предполагаемого заболевания</p> <p>-интерпретировать и анализировать результаты компьютерных томографических исследований, выполненных в других медицинских организациях</p> <p>-выполнять постпроцессинговую обработку изображений, полученных при компьютерных томографических исследованиях, в том числе мультипланарные реконструкции, и использовать документировать результаты компьютерного томографического исследования</p> <p>-формировать расположение изображений для получения информативных жестких копий</p> <p>-интерпретировать и анализировать данные компьютерных томографических исследований, выполненных ранее</p> <p>-интерпретировать, анализировать и протоколировать результаты рентгеновской компьютерной томографии, в том числе с применением контрастных лекарственных препаратов:</p> <ul style="list-style-type: none"> <li>- головы и шеи,</li> <li>- органов грудной клетки и средостения;</li> <li>- органов пищеварительной системы и брюшной полости;</li> <li>- органов эндокринной системы;</li> <li>- молочных (грудных) желез;</li> <li>- сердца и малого круга кровообращения;</li> <li>- скелетно-мышечной системы;</li> <li>- мочевыделительной системы и репродуктивной системы</li> </ul> <p>-интерпретировать и анализировать компьютерно-томографическую симптоматику (семиотику) изменений органов и систем у взрослых и детей с учетом МКБ</p> <p>-оценивать нормальную компьютерную томографическую анатомию исследуемого органа (области, структуры) с учетом возрастных и гендерных особенностей</p> <p>-проекции максимальной интенсивности</p> <p>-интерпретировать, анализировать и обобщать результаты компьютерных томографических исследований, в том числе выполненных ранее</p> <p>-определять достаточность имеющейся диагностической информации для составления заключения выполненного компьютерного томографического исследования</p> <p>-составлять, обосновывать и представлять лечащему врачу план дальнейшего рентгенологического исследования пациента в соответствии с действующими порядками оказания медицинской помощи, клиническими рекомендациями (протоколами лечения) по вопросам оказания медицинской помощи, с учетом стандартов медицинской помощи</p> <p>-выявлять и анализировать причины расхождения результатов компьютерных томографических исследований с данными других диагностических методов, клиническими и патологоанатомическими диагнозами</p> <p>-определять патологические состояния, симптомы и синдромы заболеваний и нозологических форм, оформлять</p>
--	--------------------------------------	---



		<p>заключение выполненного компьютерного томографического исследования с учетом МКБ</p> <p>-использовать автоматизированные системы для архивирования компьютерных томографических исследований и работы во внутрибольничной сети</p> <p>-Владеть: навыками оформления заключения компьютерного томографического исследования с формулировкой нозологической формы патологического процесса в соответствии с международной статистической классификацией болезней и проблем, связанных со здоровьем (МКБ), или изложение предполагаемого дифференциально-диагностического ряда</p> <p>-созданием цифровых и жестких копий компьютерных томографических исследований</p> <p>-архивированием выполненных компьютерных томографических исследований в автоматизированной сетевой системе</p>
	<p><b>ПК 2.3.</b> Соблюдает требования радиационной безопасности</p>	<p>-Знать: основные положения законодательства российской федерации в области радиационной безопасности населения</p> <p>-общие вопросы организации рентгенологической службы в российской федерации, нормативные правовые акты, определяющие ее деятельность</p> <p>-физические и технологические основы компьютерной томографии</p> <p>-показания и противопоказания к рентгеновской компьютерной томографии</p> <p>-вопросы безопасности томографических исследований</p> <p>-Уметь выбирать физико-технические условия для выполняемых компьютерных томографических исследований</p> <p>-применять таблицу режимов выполнения компьютерных томографических исследований и соответствующих эффективных доз облучения пациентов</p> <p>-выполнять компьютерные томографические исследования различных органов и систем организма человека в объеме, достаточном для решения клинической задачи</p> <p>-Владеть: обеспечением безопасности компьютерных томографических исследований, в том числе с соблюдением требований радиационной безопасности</p> <p>-расчетом дозы рентгеновского излучения, полученной пациентом при проведении компьютерных томографических исследований, и регистрация ее в протоколе исследования</p>
<p><b>ПК-3. Способен определять показания, проводить, а также интерпретировать и протоколировать результаты магнитно-резонансных томографическ</b></p>	<p><b>ПК-3.1.</b> Определяет показания и проводит магнитно-резонансные томографические исследования, в том числе с использованием контрастных лекарственных</p>	<p>-Знать: принципы устройства, типы и характеристики магнитно-резонансных томографов</p> <p>-основы получения изображения при магнитно-резонансной томографии</p> <p>-средства лучевой визуализации отдельных органов и систем организма человека</p> <p>-физические и технологические основы магнитно-резонансной томографии</p> <p>-показания и противопоказания к магнитно-резонансному томографическому исследованию</p> <p>-варианты реконструкции и постобработки магнитно-резонансных изображений</p>

<p><b>их исследований, в том числе с использованием контрастных лекарственных препаратов и соблюдением требований радиационной безопасности</b></p>	<p>препаратов</p>	<ul style="list-style-type: none"> <li>- дифференциальную магнитно-резонансную диагностику заболеваний органов и систем</li> <li>- фармакодинамику, показания и противопоказания к применению магнито-контрастных средств</li> </ul> <hr/> <ul style="list-style-type: none"> <li>- Уметь: определять и обосновывать показания к проведению дополнительных исследований</li> <li>- выполнять магнитно-резонансно-томографическое исследование на различных магнитно-резонансных томографах</li> <li>- обосновывать и выполнять магнитно-резонансно-томографическое исследование с применением контрастных лекарственных препаратов, организовывать соответствующую подготовку пациента к ним</li> <li>- обосновывать показания (противопоказания) к введению контрастного препарата, вид, объем и способ его введения для выполнения магнитно-резонансно-томографического исследования</li> <li>- выполнять магнитно-резонансно-томографическое исследование с контрастированием сосудистого русла (магнитно-резонансно-томографическая ангиография)</li> <li>- выбирать физико-технические условия для выполняемых магнитно-резонансно-томографических исследований</li> <li>- выполнять магнитно-резонансно-томографические исследования различных органов и систем организма человека в объеме, достаточном для решения клинической задачи</li> <li>- применять автоматический шприц-инъектор для введения контрастных лекарственных препаратов</li> <li>- укладывать пациента при проведении магнитно-резонансно-томографического исследования для решения конкретной диагностической задачи</li> <li>- выполнять магнитно-резонансно-томографическое исследование с учетом противопоказаний к магнитно-резонансной томографии</li> <li>- пользоваться специальным инструментарием для магнитно-резонансных исследований</li> <li>- выполнять магнитно-резонансно-томографические исследования с применением контрастных лекарственных препаратов</li> <li>- использовать стресс-тесты при выполнении магнитно-резонансно-томографических исследований</li> <li>- оценивать нормальную магнитно-резонансно-томографическую анатомию исследуемого органа (области, структуры) с учетом возрастных и гендерных особенностей</li> <li>- проводить дифференциальную оценку и диагностику выявленных изменений с учетом МКБ</li> <li>- выявлять и анализировать причины расхождения результатов магнитно-резонансно-томографических исследований с данными других диагностических методов, клиническими и патологоанатомическими диагнозами</li> </ul> <hr/> <ul style="list-style-type: none"> <li>- Владеть: определением показаний к проведению магнитно-резонансно-томографического исследования по информации от пациента и имеющимся анамнестическим, клиническим и лабораторным данным</li> <li>- обоснованием отказа от проведения магнитно-резонансно-томографического исследования, информирование лечащего врача в случае превышения соотношения риск</li> </ul>
---	-------------------	--

		<p>(польза), фиксация мотивированного отказа в медицинской документации</p> <p>-навыками выбора и составления плана магнитно-резонансно-томографического исследования в соответствии с клинической задачей, с учетом диагностической эффективности исследования, наличия противопоказаний к его проведению</p>
	<p><b>ПК-3.2.</b> Интерпретирует и протоколирует результаты магнитно-резонансных томографических исследований, в том числе с использованием контрастных лекарственных препаратов</p>	<p>-Знать: стандарты медицинской помощи</p> <p>-информационные технологии и принципы дистанционной передачи рентгенологической информации</p> <p>-основные протоколы магнитно-резонансных исследований</p> <p>-Уметь интерпретировать и анализировать информацию о заболевании и (или) состоянии, полученную от пациентов (их законных представителей), а также из медицинских документов</p> <p>-сопоставлять данные магнитно-резонансно-томографического исследования с другими исследованиями</p> <p>-интерпретировать и анализировать результаты магнитно-резонансно-томографических исследований, выполненных в других медицинских организациях</p> <p>-интерпретировать и анализировать данные магнитно-резонансно-томографических исследований, выполненных ранее</p> <p>-интерпретировать и анализировать магнитно-резонансную симптоматику (семиотику) изменений:</p> <ul style="list-style-type: none"> <li>- легких;</li> <li>- органов средостения;</li> <li>- лицевого и мозгового черепа;</li> <li>- головного мозга;</li> <li>- ликвородинамики;</li> <li>- анатомических структур шеи;</li> <li>- органов пищеварительной системы;</li> <li>- органов и внеорганных изменений брюшинного пространства;</li> <li>- органов эндокринной системы;</li> <li>- сердца;</li> <li>- сосудистой системы;</li> <li>- молочных желез;</li> <li>- скелетно-мышечной системы;</li> <li>- связочно-суставных структур суставов;</li> <li>- мочевыделительной системы;</li> <li>- органов мужского и женского таза</li> </ul> <p>-интерпретировать и анализировать магнитно-резонансную симптоматику (семиотику) изменений органов и систем взрослых и детей с учетом МКБ</p> <p>-интерпретировать, анализировать и обобщать результаты магнитно-резонансно-томографических исследований, в том числе выполненных ранее</p> <p>-определять достаточность имеющейся диагностической информации для составления заключения выполненного магнитно-резонансно-томографического исследования</p> <p>-составлять, обосновывать и представлять лечащему врачу план дальнейшего магнитно-резонансно-томографического исследования пациента в соответствии с действующими порядками оказания медицинской помощи, клиническими</p>

		<p>рекомендациями (протоколами лечения) по вопросам оказания медицинской помощи, с учетом стандартов медицинской помощи</p> <p>-определять патологические состояния, симптомы и синдромы заболеваний и нозологических форм, оформлять заключение выполненного магнитно-резонансно-томографического исследования с учетом МКБ</p> <p>-использовать автоматизированные системы для архивирования магнитно-резонансно-томографических исследований и работы во внутрибольничной сети</p>
	<p><b>ПК-3.3.</b> Соблюдает требования радиационной безопасности</p>	<p>-Владеть: навыками оформления заключения магнитно-резонансно-томографического исследования с формулировкой нозологической формы патологического процесса в соответствии с МКБ, или изложение предполагаемого дифференциально-диагностического ряда</p> <p>-созданием цифровых и жестких копий магнитно-резонансно-томографических исследований</p> <p>-архивированием выполненных магнитно-резонансно-томографических исследований в автоматизированной сетевой системе</p> <p>-Знать: основные положения законодательства российской федерации в области радиационной безопасности населения</p> <p>-общие вопросы организации рентгенологической службы в российской федерации, нормативные правовые акты, определяющие ее деятельность</p> <p>-физико-технические основы гибридных технологий</p> <p>-правила поведения медицинского персонала и пациентов в кабинетах магнитно-резонансной томографии</p> <p>-специфику медицинских изделий для магнитно-резонансной томографии</p> <p>-особенности магнитно-резонансных исследований в педиатрии</p> <p>-вопросы безопасности томографических исследований</p> <p>-Уметь определять достаточность имеющейся диагностической информации для составления заключения выполненного магнитно-резонансно-томографического исследования</p> <p>-выбирать в соответствии с клинической задачей методики магнитно-резонансно-томографического исследования</p> <p>-Владеть: обеспечением безопасности магнитно-резонансно-томографических исследований</p>

**4. Место практики в структуре основной профессиональной образовательной программы**  
Практика «Рентгенология» входит в Обязательную часть Блока 2 ОПОП.

**5. Объём практики** составляет 67 зачетных единиц, 2412 академических часов, в том числе 1566 часов, выделенных на контактную работу обучающихся с преподавателем, и 846 часов самостоятельной работы обучающихся.

#### **6. Образовательные технологии**

В процессе преподавания дисциплины используются следующие образовательные технологии, способы и методы формирования компетенций: лекция-визуализация, компьютерная симуляция, разбор клинических случаев, использование компьютерных обучающих программ, посещение врачебных конференций, консилиумов, участие в научно-практических конференциях, съездах, симпозиумах, подготовка и защита рефератов.

В рамках изучения дисциплин предусмотрены встречи с представителями российских и зарубежных компаний, государственных и общественных организаций, мастер-классы экспертов и специалистов.

Целью самостоятельной работы обучающихся является: укрепление и систематизация знаний, полученных в процессе обучения; формирование умений эффективно работать с научной литературой и другими источниками информации, извлечение знаний и применение их на практике; формирование критического мышления, аналитических и исследовательских способностей; выработка навыков планирования и организации времени, самоконтроля и оценки работы.

Самостоятельная работа обучающегося **включает**:

- знакомство с работой отделений эндоскопии, ультразвуковой диагностики; рентгенологического отделения, в составе которого КТ и МРТ;
- участие в клинических разборах, консультациях специалистов; консилиумах, клинко-патологоанатомических конференциях;
- работа с учебными пособиями и литературой;
- работа в виде учебных задач и упражнений по составлению алгоритма рентгено- и рентгено-компьютерного обследования пациентов;
- упражнения с тестовыми и ситуационными задачами;
- подготовку к клинко-практическим занятиям;
- подготовку обзорных, реферативных и научных докладов;
- подготовку к промежуточной и государственной итоговой аттестации;
- подготовку рефератов, презентаций и сообщений для выступлений на конференциях;
- работу с Интернет-ресурсами;
- работу с отечественной и зарубежной научно-медицинской литературой;
- работу с компьютерными программами;
- ночные (вечерние) дежурства по КТ совместно с врачом.

**7. Формой промежуточной аттестации** по практике является зачет с оценкой в 4 семестре.

Зачет включает 2 этапа: проверка практических навыков и собеседование по ситуационным задачам.

### **III. Учебная программа практики**

#### **1. Содержание практики:**

##### **1. Методы Лучевой диагностики**

- 1.1. Основы социальной гигиены и организация рентгенологической помощи РФ
- 1.2. Общие вопросы лучевой диагностики
- 1.3. Физико-технические основы рентгенологии и других методов лучевой диагностики
- 1.4. Радиационная защита в рентгенологии
2. Лучевая диагностика органов и систем человека
- 2.1. Лучевая диагностика заболеваний головы и шеи
- 2.2. Лучевая диагностика заболеваний органов пищеварительной системы и брюшной полости
- 2.3. Лучевая диагностика заболеваний молочной железы
- 2.4. Лучевая диагностика заболеваний органов дыхания и средостения
- 2.5. Лучевая диагностика заболеваний сердечно-сосудистой системы
- 2.6. Лучевая диагностика заболеваний мочеполовых органов, забрюшинного пространства и малого таза
- 2.7. Лучевая диагностика заболеваний опорно-двигательной системы
- 2.8. Лучевая диагностика в педиатрии

#### **2. Учебно-тематический план**

<b>Номера разделов практики</b>	<b>Наименование разделов практики</b>	<b>Контактная работа обучающихся с преподавателем, часов</b>	<b>Самостоятельная работа, часов</b>	<b>Всего часов</b>
1.1.	Работа в поликлинике	28	20	48
1.2.	Работа в поликлинике	28	20	48

1.3.	Работа в поликлинике	46	20	66
1.4.	Работа в поликлинике	34	24	58
2.1	Работа в стационаре	116	60	176
2.2	Работа в стационаре	224	120	344
2.3	Работа в стационаре	118	64	182
2.4	Работа в стационаре	198	114	312
2.5	Работа в стационаре	252	150	372
2.6	Работа в стационаре	126	58	178
2.7	Работа в стационаре	198	98	296
2.8	Работа в стационаре	198	98	296
	<b>ИТОГО:</b>	<b>1566</b>	<b>816</b>	<b>2412</b>

### 3. Формы отчётности по практике

1. Цифровой отчет.
2. Характеристика ординатора.
3. Портфолио.
4. Кураторский лист.
5. Реферат.
6. Дневник практики.

## IV. Фонд оценочных средств для контроля уровня сформированности компетенций (Приложение №2)

### Перечень практических навыков (умений), которые необходимо освоить обучающемуся

- проводить рентгеноскопию и рентгенографию органов грудной клетки (прицельная и обзорная), оценить результаты КТ-исследования органов грудной клетки, латерографию при исследовании органов грудной полости;
- исследование верхних отделов пищеварительного тракта (скопия и графия) по классической методике, исследование верхних отделов пищеварительного тракта (скопия и графия) при одномоментном двойном контрастировании;
- исследование толстой кишки (скопия и графия) по классической методике с двойным контрастированием, оценить результаты КТ- исследования органов пищеварения брюшной полости;
- исследование при подозрении на urgentное состояние в грудной и брюшной полостях;
- исследование верхних отделов мочевыводящих путей обзорная урография, экскреторная урография, оценить результаты КТ- исследования брюшной полости,
- исследование костно-суставной системы при травме, дегенеративных, воспалительных и опухолевых заболеваниях, исследование черепа (обзорные и прицельные рентгенограммы).

### Критерии оценки выполнения практических навыков (зачтено/не зачтено):

**«зачтено»** - обучающийся знает основные положения методики выполнения обследования больного, самостоятельно демонстрирует мануальные навыки, анализирует результаты лабораторного и инструментального исследований, проводит дифференциальную диагностику, выставляет диагноз заболевания и составляет план лечения. Выполняет манипуляции, связанные с оказанием первой помощи. Допускает некоторые неточности (малосущественные ошибки), которые самостоятельно обнаруживает и быстро исправляет

**«не зачтено»** - обучающийся не знает методики выполнения обследования больного, не может самостоятельно провести мануальное обследование больного, делает грубые ошибки в интерпретации результатов лабораторного и инструментального исследований, делает ошибки при проведении дифференциальной диагностики и формулировке диагноза заболевания, и назначении лечения. Не может выполнить манипуляции при оказании неотложной помощи.

Текущий контроль предполагает контроль ежедневной посещаемости ординаторами рабочих мест в отделениях медицинской или фармацевтической организации и контроль правильности формирования компетенций, а также возможность использования муляжей и фантомов. При проведении текущего

контроля преподаватель (руководитель практики) проводит коррекционные действия по правильному выполнению соответствующей практической манипуляции.

### **Оценочные средства для промежуточной аттестации по итогам освоения практики**

Формой промежуточной аттестации по практике является зачет с оценкой. включает 2 этапа: проверка практических навыков и собеседование по ситуационным задачам.

#### **Примеры практических навыков:**

- Сонография и МРТ в исследованиях состояния околокостных образований опорно-двигательного аппарата.
- Лучевые симптомы и синдромы поражения скелета.
- Системные наследственные нарушения развития скелета.
- Поражения позвоночника при туберкулезе.
- Лучевая анатомия пищевода и желудка.
- Диагностический алгоритм при лучевых исследованиях патологии селезенки.
- Комплексная лучевая диагностика патологии печени и желчных путей, поджелудочной железы.
- Описание компьютерной томограммы интра- и экстракраниальных артерий.

#### **Критерии оценки практических навыков:**

- **отлично** – обучающийся знает методику выполнения практических навыков, показания и противопоказания, возможные осложнения, нормативы, без ошибок самостоятельно демонстрирует выполнение практических умений;

- **хорошо** - обучающийся знает методику выполнения практических навыков, показания и противопоказания, возможные осложнения, нормативы, самостоятельно демонстрирует выполнение практических умений, допуская некоторые неточности (малосущественные ошибки), которые самостоятельно обнаруживает и быстро исправляет;

- **удовлетворительно** - обучающийся знает основные положения методики выполнения практических навыков, показания и противопоказания, возможные осложнения, нормативы, демонстрирует выполнение практических умений, допуская некоторые ошибки, которые может исправить при коррекции их преподавателем,

- **неудовлетворительно** - обучающийся не знает методики выполнения практических навыков, показаний и противопоказаний, возможных осложнений, нормативы и/или не может самостоятельно продемонстрировать практические умения или выполняет их, допуская грубые ошибки.

#### **Примеры ситуационных задач.**

##### **Задача 1.**

Мальчик 15 лет, жалобы на головную боль, атаксию. На МРТ, выполненной до и после контрастного усиления в заднем отделе моста мозга, выявлено образование округлой формы, с неровными контурами, размерами 1х1.5 см, сдавливающее IV желудочек. Образование имеет гетерогенный сигнал на всех последовательностях, окружено гипоинтенсивным ободком гемосидерина. Отек, масс-эффект отсутствуют. На постконтрастных томограммах имеется слабое накопление парамагнетика.

Предположительный диагноз: 1) кавернозная ангиома? 2) контузионный очаг? 3) глиальная опухоль? 4) инфаркт мозга?

Эталон ответа: 1.

##### **Задача 2.**

Мужчина 53 лет. Жалобы: кашель, кровохарканье, боль в правой половине грудной клетки, слабость.

Анамнез: больным себя считает в течение трех месяцев, когда появились кашель, температура до 38, слабость. В поликлинике по поводу пневмонии проводилась противовоспалительная терапия. Состояние улучшилось, температура нормализовалась, но при флюорографии выявлена патология в легком.

Объективно: общее состояние удовлетворительное, перкуторно - справа сзади на уровне угла лопатки перкуторный звук с коробочным оттенком, аускультативно - жесткое дыхание.

При рентгенологическом исследовании в верхушечном сегменте нижней доли (S6) правого легкого полостное образование 4,0 x 5,0 см с неравномерно утолщенными стенками. Внутренние контуры полости бухтообразные, подрытые. Наружные контуры нечеткие, лучистые, поверхность крупнобугристая. При томографическом исследовании виден дренирующий бронх (B6), стенки его неровные, просвет неравномерно сужен. В корневой зоне увеличенные лимфатические узлы до 1,5-2,0 см. Контрастированный барием пищевод на уровне бифуркации трахеи оттеснен

Ваше заключение:

1. Острый абсцесс легкого.
2. Полостная форма периферического рака.
3. Туберкулема с распадом.
4. Эхинококкоз легкого.

Эталон ответа 2

### **Задача 3.**

Мальчик, 11 лет. Жалобы на боль в правой половине грудной клетки, припухлость над правой ключицей, периодическое повышение температуры до 38 градусов. Анамнез. После перенесенной ангины появилась боль в грудной клетке, через 2 недели - припухлость над ключицей. В анализе крови – воспалительные изменения.

Объективно. Припухлость без четких границ над правой ключицей, болезненная при пальпации.

На рентгенограммах грудной клетки в двух проекциях - большой гомогенный узел округлой формы, занимающий верхнюю треть правого гемиторакса, легочный рисунок усилен под узлом. На «жесткой» рентгенограмме грудной клетки в прямой проекции – в первом правом ребре на всем протяжении мелкоочаговая смешанного характера деструкция с линейной периостальной реакцией по верхнему контуру ребра.

Ваше заключение:

1. Саркома Юинга первого правого ребра.
2. Острый гематогенный остеомиелит.
3. Опухоль средостения.
4. Туберкулома.

Эталон ответа 1

### **Задача 4.**

Женщина 42 г. Проведено исследование - магнитно-резонансная томография правого\левого локтевого сустава.

Правый\Левый локтевой сустав неизменной формы, с обычным сочленением эпифизов костей. Суставные поверхности, в частности плечелоктевого и плечелучевого суставов конгруэнтны. Жидкость в основной полости сустава не определяется, внутрисуставные инородные тела (мышы) отсутствуют. Краевые костные разрастания и субхондральные изменения не выявлены. Локтевая ямка обычной конфигурации. МР сигнал костного мозга плечевой, локтевой и лучевой костей - не изменен.

Связки локтевого сустава, в частности кольцевая связка, не изменены. Мягкие ткани без особенностей.

Ваше заключение.

Эталон ответа: патологические изменения правого\левого локтевого сустава не выявлены.

### **Задача 5.**

Пациент Р, 44 г. Жалобы на боли в районе поясницы. Проведено исследование - магнитно-резонансная томография поясничного отдела позвоночника. Контраст: нет

Физиологический поясничный лордоз сохранен. Позвоночный канал не сужен. Визуализируется пять поясничных позвонков. Их контуры заострены, форма и соотношения не изменены. МР признаков костно-деструктивных изменений не выявлено. Позвоночные суставы L2-S1 с выраженными проявлениями артрозо-артрита (в полостях межпозвоночных суставов отмечается скопление жидкости более выражено на уровне L4-5). Тело L4 смещено кпереди на 1-2 мм. Межпозвоночные диски умеренно уплощены, с признаками дегидратации. Межпозвоночный диск L3-4 выстоит парамедианно слева до 2 мм, незначительно деформируя заднюю продольную связку. Межпозвоночный диск L4-5 выстоит циркулярно и парамедианно слева с фораминальным компонентом до 3-4 мм. L5-S1 выстоит циркулярно до 3 мм. Спинной мозг прослеживается до



уровня тела L1 позвонка, имеет обычную конфигурацию, ширину, и однородную структуру. Паравerteбральные мягкие ткани без особенностей.

Ваше заключение.

Эталон ответа: МР картина левосторонней парамедианной грыжи L4-5; протрузии L3-4, L5-S1; спондилоартроз поясничного отдела позвоночника с признаками обострения спондилоартрита больше на уровне L4-5; признаки формирования псевдоантеспондилолистеза L4.

#### **Задача 6.**

Больная Щ., 82 лет, жалуется на затрудненное прохождение густой и жидкой пищи по пищеводу, кашель с обильной мокротой, повышение температуры тела до 38 градусов.

Около 30 лет назад была произведена мастэктомия, проводилась лучевая терапия. Впервые дисфагические явления возникли два года назад. В последние два месяца они усилились. В момент задержки в пищевод плотной пищи (хлеб, мясо) наступают боли за грудиной. При аускультации над легкими справа сухие и влажные хрипы. Анализ крови: Э-3600000, Нb-12,7%, Л-11000, (нейтрофилов-87%, эозинофилов-1%, лимфоцитов-9%, моноцитов-3%); СОЭ-57 мм в час. В моче следы белка.

Вопросы к ситуационной задаче

Опишите лучевую картину патологического процесса.

Выставьте дифференциально-диагностический ряд заболеваний.

Проведите разграничительную диагностику.

Сделайте вывод о природе патологического процесса.

Какой дополнительный метод необходимо применить для установления диагноза?

#### **Критерии оценки собеседования ситуационным задачам:**

- 1) оценку «**отлично**» заслуживает обучающийся, показавший полное освоение планируемых компетенций, предусмотренных программой, всестороннее и глубокое изучение литературы, публикаций, а также умение выполнять задания с привнесением собственного видения проблемы, собственного варианта решения практической задачи, проявивший творческие способности в понимании и применении на практике содержания обучения
- 2) оценку «**хорошо**» заслуживает обучающийся, показавший освоение планируемых компетенций, предусмотренных программой, изучивший литературу, рекомендованную программой, способный к самостоятельному пополнению и обновлению знаний в ходе дальнейшего обучения и профессиональной деятельности;
- 3) оценку «**удовлетворительно**» заслуживает обучающийся, показавший частичное освоение планируемых компетенций, предусмотренных программой, сформированность не в полной мере новых компетенций и профессиональных умений для осуществления профессиональной деятельности, знакомый с литературой, публикациями по программе;
- 4) оценка «**неудовлетворительно**» выставляется обучающемуся, не показавшему освоение планируемых компетенций, предусмотренных программой, допустившему серьезные ошибки в выполнении предусмотренных программой заданий.

#### **Критерии итоговой оценки для промежуточной аттестации.**

Обучающийся ведёт дневник ординатора, в котором отражаются все виды деятельности. Контроль качества прохождения практики осуществляет преподаватель, ответственный за работу с ординаторами и/или руководитель структурного подразделения медицинской организации. При проведении аттестации с использованием оценочных средств, преподаватель делает соответствующую отметку (зачтено, не зачтено) в дневнике прохождения практики.

К зачету ординатор предоставляет документы (цифровой отчет, характеристика ординатора, портфолио). Все документы проверяются комиссией (обязательно должны быть заверены подписью руководителя практики от медицинской или фармацевтической организации и печатью медицинской или фармацевтической организации).

При положительном контроле представленных документов ординатор получает итоговую оценку за практику.

- **отлично** – обучающийся получил оценку «отлично» на 1 и 2 этапе; получил оценки «отлично» и «хорошо» на 2-х этапах;

- **хорошо** - обучающийся на 1 и 2 этапе получил оценку «хорошо»; «хорошо» и «удовлетворительно»; «отлично» и «удовлетворительно»;
- **удовлетворительно** – обучающийся на 2-х этапах аттестации получил оценку «удовлетворительно»;
- **неудовлетворительно** – обучающийся на одном их этапов получил оценку «неудовлетворительно».

## **V. Учебно-методическое и информационное обеспечение дисциплины**

### **1. Перечень основной и дополнительной учебной литературы, необходимой для освоения дисциплины:**

#### **а). Основная литература:**

1. Основы лучевой диагностики и терапии : национальное руководство / ред. С. К. Терновой. – Москва : ГЭОТАР-Медиа, 2012. – 990 с. - ISBN 978-5-9704-2300-4. – URL : <http://192.168.16.5/OpacUnicode/index.php?url=/notices/index/51668/default>. – Текст : непосредственный.
2. Илясова, Елена Борисовна. Лучевая диагностика : учебное пособие / Елена Борисовна Илясова, Марина Леонидовна Чехонацкая, Валерия Николаевна Приезжева. – 2-е изд., перераб. и доп. – Москва : ГЭОТАР-Медиа, 2021. – 432 с. - ISBN 978-5-9704-5877-8. – URL : <http://192.168.16.5/OpacUnicode/index.php?url=/notices/index/113247/default>. – Текст : непосредственный.
3. Лучевая диагностика : учебник / под ред. Г. Е. Труфанова. - 3-е изд., перераб. и доп. - Москва : ГЭОТАР-Медиа, 2023. - 484 с. - ISBN 978-5-9704-7916-2. - URL : <https://www.studentlibrary.ru/book/ISBN9785970479162.html> (дата обращения: 07.05.2025). - Режим доступа : по подписке. – Текст: электронный.

#### **б) Дополнительная литература:**

1. Лучевая диагностика заболеваний костей и суставов: национальное руководство / ред. С. К. Терновой, А. К. Морозов. – Москва : ГЭОТАР-Медиа, 2016. – 821 с. - ISBN 978-5-9704-3559-5. – URL : <http://192.168.16.5/OpacUnicode/index.php?url=/notices/index/76081/default>. - Текст: непосредственный.
2. Остманн, Йорг В. Основы лучевой диагностики. От изображения к диагнозу / Йорг В. Остманн, Кристоф Уальд, Джейн Кроссин : пер. с англ. – Москва : Медицинская литература, 2017. – 356 с. - ISBN 978-5-91803-007-3. - URL : <http://192.168.16.5/OpacUnicode/index.php?url=/notices/index/103368/default>. – Текст : непосредственный.
3. Крюков, Е. В. Лучевая диагностика при заболеваниях системы крови / под общ. ред. Е. В. Крюкова. - Москва : ГЭОТАР-Медиа, 2021. - 224 с. - ISBN 978-5-9704-6333-8. - URL : <https://www.studentlibrary.ru/book/ISBN9785970463338.html> (дата обращения: 07.05.2025). - Режим доступа : по подписке. – Текст : электронный.
4. Бородулина, Е. А. Лучевая диагностика туберкулеза легких : учебное пособие / Е. А. Бородулин, Б. Е. Бородулин, А. Н. Кузнецова. - Москва : ГЭОТАР-Медиа, 2021. - 120 с. - ISBN 978-5-9704-5991-1. - URL : <https://www.studentlibrary.ru/book/ISBN9785970459911.html> (дата обращения: 07.05.2025). - Режим доступа : по подписке. – Текст : электронный.
5. Лучевая терапия (радиотерапия) / Г. Е. Труфанов [и др.]; под ред. Г. Е. Труфанова. - Москва : ГЭОТАР-Медиа, 2018. - 208 с. - ISBN 978-5-9704-4420-7. - URL : <https://www.studentlibrary.ru/book/ISBN9785970444207.html> (дата обращения: 07.05.2025). - Режим доступа : по подписке. – Текст : электронный.
6. Трутень, В. П. Рентгеноанатомия и рентгенодиагностика в стоматологии : учебное пособие / В. П. Трутень. – 2-е изд., перераб. и доп. – Москва : ГЭОТАР-Медиа, 2020. – 251 с. - ISBN 978-5-9704-5472-5. – URL : <http://192.168.16.5/OpacUnicode/index.php?url=/notices/index/107487/default>. – Текст : непосредственный.
7. Бургенер, Франсис А. Лучевая диагностика заболеваний костей и суставов : руководство : атлас / Франсис А. Бургенер, Мартти Кормано, Томи Пудас ; ред. С. К. Терновой, А.И. Шехтер : пер. с англ. – Москва : ГЭОТАР-Медиа, 2017. – 540 с. - ISBN 978-5-9704-4158-9. – URL : <http://192.168.16.5/OpacUnicode/index.php?url=/notices/index/75710/default>. – Текст : непосредственный.

8. Меллер, Торстен Б. Норма при КТ- и МРТ- исследованиях / Торстен Б. Меллер, Эмиль Райф ; ред. Г. Е. Труфанов, Н. В. Марченко : пер. с англ. – 2-е изд. – Москва : МЕДпресс-информ, 2013. – 255 с. - ISBN 978-5-98322-952-5. – URL : <http://192.168.16.5/OpacUnicode/index.php?url=/notices/index/57280/default>. – Текст : непосредственный.
9. Меллер, Торстен Б. Норма при рентгенологических исследованиях / Торстен Б. Меллер ; ред. Ш. Ш. Шотемор : пер. с нем. – 3-е изд. – Москва : МЕДпресс-информ, 2014. – 288 с. - ISBN 978-5-98322-975-4. – URL : <http://192.168.16.5/OpacUnicode/index.php?url=/notices/index/57279/default>. – Текст : непосредственный.
10. "Путеводитель" по лучевой диагностике органов брюшной полости : Атлас рентгено-, УЗИ-, КТ- и МРТ- изображений / Военно-мед. акад. им. С. М. Кирова ; ред. Г. Е. Труфанов, В. В. Рязанов, А. С. Грищенко. – Санкт-Петербург : ЭЛБИ-СПб, 2014. – 432 с. - ISBN 978-5-91322-077-6. – URL: <http://192.168.16.5/OpacUnicode/index.php?url=/notices/index/54068/default>. – Текст : непосредственный.

## **2. Перечень учебно-методического обеспечения для самостоятельной работы обучающихся по дисциплине**

Лучевая диагностика органов грудной клетки: норма и патология : атлас лучевых изображений для студентов, обучающихся по специальности(ям) 31.05.01 Лечебное дело, 31.05.02 Педиатрия, 31.05.03 Стоматология / **Тверской государственный медицинский университет** ; авт. **А. А. Юсуфов, М.В. Зинченко, Н. В. Цветкова, Е. И. Кочергина, А. А. Плюхин, Е. В. Штукина, И. А. Черкасова** . – 23,2 Мб . – Тверь : [б. и.], 2023 . – 65 с. – URL: <http://192.168.16.5/OpacUnicode/index.php?url=/notices/index/114133/default> -Текст : электронный.

Лучевая диагностика желудочно-кишечного тракта: норма и патология : атлас лучевых изображений для студентов, обучающихся по специальности(ям) 31.05.01 Лечебное дело, 31.05.02 Педиатрия, 31.05.03 Стоматология / **Тверской государственный медицинский университет** ; авт. **А. А. Юсуфов, М.В. Зинченко, Н. В. Цветкова, Е. И. Кочергина, А. А. Плюхин, Е. В. Штукина, И. А. Черкасова** . – 13,0 Мб . – Тверь : [б. и.], 2023 . – 47 с. – URL: <http://192.168.16.5/OpacUnicode/index.php?url=/notices/index/114134/default> - Текст : электронный.

Лучевая диагностика костно-суставной системы: нормы и патология : атлас лучевых изображений для студентов, обучающихся по специальности(ям) 31.05.01 Лечебное дело, 31.05.02 Педиатрия, 31.05.03 Стоматология / **Тверской государственный медицинский университет** ; авт. **А. А. Юсуфов, М.В. Зинченко, Н. В. Цветкова, Е. И. Кочергина, А. А. Плюхин, Е. В. Штукина, И. А. Черкасова** . – 11,2 Мб . – Тверь : [б. и.], 2023 . – 32 с. – URL: <http://192.168.16.5/OpacUnicode/index.php?url=/notices/index/114130/default> - Текст : электронный.

### **Цветкова, Н. В.**

Ультразвуковая диагностика заболеваний органов пищеварительной системы. Модуль 3 : атлас эхограмм для обучающихся по ДПО ВО (повышение квалификации, профессиональной переподготовки) по специальности Ультразвуковая диагностика / **Н. В. Цветкова, А. А. Юсуфов; Тверской государственный медицинский университет** . – 12.5 Мб . – Тверь : [б. и.], 2023 . – 26 с. URL: <http://192.168.16.5/OpacUnicode/index.php?url=/notices/index/114136/default> - Текст : электронный.

### **Цветкова, Н. В.**

Ультразвуковая диагностика в гинекологии. Модуль 7 : атлас эхограмм для обучающихся по ДПО ВО (повышение квалификации, профессиональной переподготовки) по специальности «Ультразвуковая диагностика» / **Н. В. Цветкова, А. А. Юсуфов ; Тверской государственный медицинский университет** . – 133 Мб. – Тверь : [б. и.], 2023 . – 55 с. – URL: <http://192.168.16.5/OpacUnicode/index.php?url=/notices/index/114233/default> - Текст : электронный.

## **3. Перечень ресурсов информационно-телекоммуникационной сети «Интернет», необходимых для освоения дисциплины** **Профессиональные базы данных, информационные справочные системы и электронные**

**образовательные ресурсы:**

Электронный справочник «Информио» для высших учебных заведений ([www.informuo.ru](http://www.informuo.ru));  
Электронный библиотечный абонемент Центральной научной медицинской библиотеки Первого Московского государственного медицинского университета им. И.М. Сеченова // <http://www.emll.ru/newlib/>;  
Информационно-поисковая база Medline (<http://www.ncbi.nlm.nih.gov/pubmed>);  
База данных «Российская медицина» (<http://www.scsml.rssi.ru/>)  
Официальный сайт Министерства здравоохранения Российской Федерации // <https://minzdrav.gov.ru/>;  
Российское образование. Федеральный образовательный портал. // <http://www.edu.ru/>;  
Клинические рекомендации: <http://cr.rosminzdrav.ru/>;  
Электронный образовательный ресурс Web-медицина (<http://webmed.irkutsk.ru/>)

**4. Перечень информационных технологий, используемых при осуществлении образовательного процесса по дисциплине, включая перечень программного обеспечения и информационных справочных систем****4.1. Перечень лицензионного программного обеспечения:**

1. Microsoft Office 2016:
  - Access 2016;
  - Excel 2016;
  - Outlook 2016;
  - PowerPoint 2016;
  - Word 2016;
  - Publisher 2016;
  - OneNote 2016.
2. ABBYY FineReader 11.0
3. Карельская Медицинская информационная система К-МИС
4. Система дистанционного обучения Moodle
5. Программное обеспечение «Среда электронного обучения 3KL»
6. Компьютерная программа для статистической обработки данных SPSS
7. Экспертная система обнаружения текстовых заимствований на базе искусственного интеллекта «Рукоконтекст»
8. Справочно-правовая система Консультант Плюс

**4.2. Перечень электронно-библиотечных систем (ЭБС):**

1. Электронно-библиотечная система «Консультант студента» ([www.studmedlib.ru](http://www.studmedlib.ru));
2. Справочно-информационная система MedBaseGeotar ([mbasegeotar.ru](http://mbasegeotar.ru))
3. Электронная библиотечная система «elibrary» (<https://www.elibrary.ru/>)

**5. Методические указания для обучающихся по прохождению практики.**

**5.1. Форма протокола рентгенологического исследования (рентгенологического исследования легких (флюорографии), рентгенологического исследования молочных желез (маммографии), рентгенологического исследования зубочелюстной системы, рентгеновского компьютерно-томографического исследования, магнитно-резонансного исследования, рентгенологического исследования костной системы (рентгеновской остеоденситометрии))**  
(Приложение N 34 к Правилам проведения рентгенологических исследований, утвержденным приказом Министерства здравоохранения Российской Федерации от 9 июня 2020 г. N 560н)

Название медицинской организации, адрес ее местонахождения	
Дата и время проведения исследования	
Данные о пациенте	
Фамилия	
Имя	
Отчество (при наличии)	
Пол (М/Ж)	

Дата рождения (ДД/ММ/ГГГГ)		
Номер медицинской карты пациента <2>		
Цель исследования		
Причина обращения или диагноз в соответствии с МКБ-10		
Первичное/вторичное исследование		
Краткий анамнез		
Вид рентгенологического исследования		
Анатомическая область		
Технические особенности рентгенологической диагностической системы		
Наименование медицинского оборудования		
Протокол исследования		
Эффективная доза (при наличии)		
Ограничения визуализации		
Примечания		
Контрастный лекарственный препарат		
Пероральный (название, дозировка)	Внутривенный (название, дозировка)	Аллергическая реакция
Подробное описание результатов проведенного рентгенологического исследования		
Заключение по результатам рентгенологического исследования (с интерпретацией результатов с указанием: стандартизированных шкал оценки результатов; рентгенологических признаков: заболеваний (болезней), травм, физиологических или патологических состояний, врожденных пороков развития, неспецифических изменений, заболеваний и состояний, которые позволяют сформировать дифференциально-диагностический ряд)		
Рекомендации по дополнительному или контрольному обследованию		
Дата	Фамилия, имя, отчество (при наличии) медицинского работника	Подпись

**5.2. Шаблоны описаний рентгенологических, КТ и МРТ исследований** представлены в приложении №3.

**VI. Описание материально-технической базы, необходимой для осуществления образовательного процесса по практике**

Представлено в Приложении № 4.

**VII. Профилактическая работа. Создание портфолио.**

В течение учебного года перед практикой ординатору необходимо проводить активную

деятельность по формированию здорового образа жизни населения, которая будет засчитана ему в счет практики. Результаты этой работы каждый ординатор в течение всего периода обучения в университете заносит в свое портфолио.

В портфолио указываются какую именно деятельность ординатор осуществлял по формированию здорового образа жизни среди населения в виде следующих вариантов:

1. оформление санбюллетеней с указанием информации о том где находится этот санбюллетень + фото (можно черно-белое на листе бумаги формата А4) с подписью и печатью старшей медсестры отделения, в котором висит этот плакат;
2. электронные санбюллетени, размещаемые в социальных сетях;
3. проведение лекции с указанием где, когда проведена лекция, сколько человек присутствовало, распечатанным текстом лекции с подписью и печатью старшей медсестры отделения,
4. проведение беседы с указанием где, когда проведена беседа, сколько человек присутствовало, распечатанным текстом с ФИО и подписями пациентов, подписью и печатью старшей медсестры отделения,
5. оформление памятки для пациентов в печатном виде с подписью и печатью старшей медсестры отделения,
6. видеофильм профилактической направленности;

при этом портфолио может содержать не только информацию о проведении просветительской работы во время практики, но и вне ее

7. участие в работе студенческого отряда Милосердие,
8. участие в проекте Наркобезопасность,
9. волонтерская деятельность по формированию здорового образа жизни – проект Мобильное здравоохранение в торговых центрах;
10. участие в работе летних спортивных, оздоровительных лагерей для сопровождения групп на выезде в качестве медицинской бригады.

#### **VIII. Сведения об обновлении рабочей программы практики**

Представлены в Приложении № 5

Приложение №1

федеральное государственное бюджетное образовательное учреждение высшего образования  
**«Тверской государственный медицинский университет»**  
**Министерства здравоохранения Российской Федерации**

**Кафедра** \_\_\_\_\_

Ф.И.О. руководителя практической подготовки (1-й курс)

\_\_\_\_\_

Ф.И.О. руководителя практической подготовки (2-й курс)

\_\_\_\_\_

**ДНЕВНИК ПРАКТИКИ**

Ординатора \_\_\_\_\_ - \_\_\_\_\_ гг. обучения

Специальность: \_\_\_\_\_  
(название)

Ф.И.О. \_\_\_\_\_

Тверь, 2025

**График прохождения практики в 20\_\_ – 20\_\_ уч. году  
(первый курс)**

Даты прохождения	Вид практики (Б2.1. базовая)	База прохождения

Подпись руководителя \_\_\_\_\_

**График прохождения практики в 20\_\_ – 20\_\_ уч. году  
(второй курс)**

Даты прохождения	Вид практики	База прохождения

Подпись руководителя \_\_\_\_\_



### Результаты прохождения практики в 20 — 20 уч. году\*

[illegible]

*\*(обязательно для заполнения по книге учета практических навыков)*

**Содержание выполненной работы\***

Даты начала и окончания практик (заполняется по расписанию)	Содержание выполненной работы (Примеры)	Кратность
с 3.10. __ по 18.12 __ гг.	1. Курация больных с оформлением истории болезни: <i>диагноз;</i> <i>диагноз; и т.д....</i>	12
	2. Прием поступающих больных с оформлением истории болезни: <i>диагноз;</i> <i>диагноз; и т.д....</i>	5
	3. Выписка больных с оформлением истории болезни и выписных документов: <i>диагноз;</i> <i>диагноз; и т.д....</i>	4
	4. <b>Участие</b> в выполнении плевральной пункции больному (диагноз).	
	5. <b>Участие</b> в проведении операции больному (диагноз): и т.д.....	
	Подписьординатора Подписьруководителяпрактики	

*\*заполняется с учетом специфики программы обучения*

## ХАРАКТЕРИСТИКА ОРДИНАТОРА \_\_\_\_ ГОДА ОБУЧЕНИЯ

---

Сроки прохождения практики \_\_\_\_\_

Место прохождения практики \_\_\_\_\_

Теоретическая подготовка ординатора и умение применять на практике полученные знания \_\_\_\_\_

\_\_\_\_\_

\_\_\_\_\_

\_\_\_\_\_

Анализ работы ординатора на практике (дисциплина, активность, степень закрепления и усовершенствования общеврачебных и специальных навыков, овладение материалом, предусмотренным программой) \_\_\_\_\_

\_\_\_\_\_

Поведение в коллективе, отношение к пациентам, сотрудникам, товарищам

\_\_\_\_\_

\_\_\_\_\_

Дополнительные сведения (соответствие внешнего вида, трудовая дисциплина) \_\_\_\_\_

\_\_\_\_\_

Руководитель практики Дата

**Фонды оценочных средств  
для проверки уровня сформированности компетенций (части компетенций)  
для промежуточной аттестации по итогам освоения практики**

**УК-1. Способен критически и системно анализировать, определять возможности и способы применения достижения в области медицины и фармации в профессиональном контексте**

**1) Типовые задания для оценивания результатов сформированности компетенции на уровне «Знать» (воспроизводить и объяснять учебный материал с требуемой степенью научной точности и полноты):**

1. Какой документ регламентирует правила проведения рентгенологических исследований
2. В каких целях проводятся рентгенологические исследования
3. Рентгенологические исследования включают в себя следующие виды исследований:  
общая рентгенодиагностика;  
рентгенологическое исследование легких (флюорография);  
рентгенологическое исследование молочных желез (маммография);  
рентгенологическое исследование зубочелюстной системы;  
рентгеновское компьютерно-томографическое исследование;  
магнитно-резонансное исследование;  
рентгенологическое исследование костной системы (рентгеновская остеоденситометрия);  
комбинированные (совмещенные) с рентгеновскими компьютерно-томографическими исследованиями и магнитно-резонансными исследованиями радиологические исследования, в части проведения и описания рентгенологического исследования;
4. Виды интервенционных вмешательств  
под рентгенологическим контролем, под контролем рентгеновской компьютерной и магнитно-резонансной томографии (фистулография, проктография, цистография, артрография и иное), проведение биопсии (тонкоигольная аспирационная биопсия, толстоигольная кор-биопсия) органов и тканей различных локализаций под компьютерно-томографическим и магнитно-резонансно-томографическим контролем.
5. Рентгенологические исследования проводятся при наличии медицинских показаний при оказании:  
первичной медико-санитарной помощи;  
специализированной медицинской помощи;  
скорой, в том числе скорой специализированной, медицинской помощи;  
медицинской помощи при санаторно-курортном лечении;  
паллиативной медицинской помощи.
6. Рентгенологические исследования проводятся при оказании медицинской помощи в следующих условиях: амбулаторно, в том числе в передвижных медицинских комплексах, в дневном стационаре, стационарно, вне медицинской организации (по месту вызова бригады скорой, в том числе скорой специализированной, медицинской помощи, а также в транспортном средстве при медицинской эвакуации).
7. Рентгенологические исследования проводятся при оказании медицинской помощи в следующих формах: экстренная, неотложная, плановая.
8. Порядок проведения рентгенологических исследований при оказании скорой, в том числе скорой специализированной, медицинской помощи .
9. Структура и организация рентгенологической службы в системе здравоохранения РФ
10. Правила организации деятельности рентгеновского кабинета для рентгенографии легких (флюорографии)
11. Штатные нормативы рентгеновского кабинета для рентгенографии легких (флюорографии)
12. Правила организации деятельности Кабинета рентгеновского маммографического
13. Штатные нормативы Кабинета рентгеновского маммографического
14. Вопросы этики и деонтологии в профессиональной деятельности врача-рентгенолога
15. Правила организации деятельности Кабинета рентгеновского стоматологического
16. Штатные нормативы Кабинета рентгеновского стоматологического
17. Биологическое действие ионизирующего излучения

18. Правила организации деятельности Кабинета рентгеновской компьютерной томографии
19. Штатные нормативы Кабинета рентгеновской компьютерной томографии
20. Меры защиты медицинского персонала при рентгенологических исследованиях.

**2) Типовые задания для оценивания результатов сформированности компетенции на уровне «Уметь»** (решать типичные задачи на основе воспроизведения стандартных алгоритмов решения):

1. Стандарт оснащения рентгеновского кабинета для рентгенографии легких (флюорографии)
2. Анализ результатов рентгенологических исследований проводится.
3. Анализ результатов рентгенологических исследований с применением телемедицинских технологий при направлении медицинских изображений в другую медицинскую организацию.
4. Протокол оформления в медицинской организации, проводившей рентгенологическое исследование.
5. Стандарт оснащения Кабинета рентгеновского маммографического
6. Стандарт оснащения Кабинета рентгеновского стоматологического
7. Стандарт оснащения Кабинета рентгеновской компьютерной томографии
8. Направление на рентгенологическое исследование
9. Запись в листе назначений и их выполнения
10. Направление на рентгенологическое исследование, при котором планируются проведение инвазивных процедур, введение лекарственных препаратов
11. Проведение рентгенологических исследований в рамках оказания медицинской помощи при санаторно-курортном лечении:
12. Контрольная карта диспансерного наблюдения
13. Составление заключения по экспертизе живого лица.
14. Организация диспансеризации на участке,
15. анализ заболеваемости с временной утратой трудоспособности
16. Клиническое обследование больного
17. Оценка гормональных исследований крови (ТТГ, Т3, Т4, катехоламины, ванилил-миндальная кислота, ренин, альдостерон)
18. Первая врачебная помощь при неотложных состояниях - Обморок.
19. Мероприятия по радиационной защите пациентов и персонала при рентгенологических исследованиях
20. Дозиметрический контроль

**3) Типовые задания для оценивания результатов сформированности компетенции на уровне «Владеть»** (решать усложненные задачи на основе приобретенных знаний и умений, с их применением в нетипичных ситуациях, формируется в процессе практической деятельности):

1. Подобрать и обосновать необходимое оборудование для оснащения кабинета рентгенологических исследований исходя из задач и объема исследований медицинской организации.
2. Составить расписание работы кабинета рентгеновской денситометрии
3. Провести анализ рентгенологического исследования и оформить протокол рентгенологического исследования;
4. Освоение и внедрение в практику новых методик рентгенодиагностики;
5. Обеспечить взаимосвязь и преемственность в работе с другими лечебно-диагностическими подразделениями медицинской организации при проведении рентгенологических исследований;
6. Проводить методическую работу с врачами лечебно-диагностических подразделений по вопросам правильности и обоснованности направления пациентов на рентгенологические исследования;
7. Выявлять и анализировать причины расхождения заключений по результатам рентгенологических исследований с результатами других диагностических исследований, клиническим и патолого-анатомическим диагнозами;
8. Организовать и провести консультацию с применением телемедицинских технологий;
9. Представить отчеты по видам, формам, в сроки и в объемы, которые установлены уполномоченным федеральным органом исполнительной власти

10 Собрать и представить первичные данные о медицинской деятельности для информационных систем в сфере здравоохранения

11. Применять полученные результаты научных исследований для анализа и интерпретирования при постановке диагноза больным

12. Численность медицинского персонала организации составляет 25 врачей. ведущих амбулаторный прием. Какова численность персонала рентгеновского отделения амбулаторно-поликлинического учреждения?

1 должность врача-рентгенолога

**2 должность врача-рентгенолога**

3 должность врача-рентгенолога

4 должность врача-рентгенолога

5 должность врача-рентгенолога

Укажите нормативные документы.

Приказ МЗ РФ № 560 от 09.06.2020.

13. Каковы сроки хранения рентгенограмм при отсутствии патологии, при патологических изменениях, а также рентгенограмм больных детей (соответственно)?

при отсутствии патологии	при патологических изменениях	больных детей
1 год	1 год,	3 года,
<b>2 года,</b>	3 года	6 лет,
5 лет,	<b>5 лет</b>	8 лет
10 лет	10 лет	<b>10 лет</b>

Укажите нормативные документы.

Приказ МЗ РФ №560 от 09.06.2020.

14. 1.Для снижения суммационного эффекта при рентгенологическом исследовании можно использовать

- многопроекционного исследования
- снижения напряжения
- нестандартной проекции
- послойного исследования

Эталон ответа послойное исследование

2.Какие категории установлены для облучаемых лиц:

- персонал (группы А и Б); - все население, включая лиц из персонала вне сферы и условий их производственной деятельности.

3.Укажите Нормируемые Пределы доз величины персонал (группа А) население.

Нормируемые величины	Пределы доз	
	персонал (группа А)	население
Эффективная доза	20 мЗв в год в среднем за любые последовательные 5 лет, но не более 50 мЗв в год	1 мЗв в год в среднем за любые последовательные 5 лет, но не более 5 мЗв в год
Эквивалентная доза за год в хрусталике глаза	150 мЗв	15 мЗв
коже	500 мЗв	50 мЗв
кистях и стопах	500 мЗв	50 мЗв

15. Наибольшее значение в дифференциальной диагностике дистопии и нефроптоза имеет

1. уровень расположения лоханки
2. длина мочеточника
3. уровень отхождения почечной артерии
4. расположение мочеточника д длина мочеточника и уровень отхождения почечной артерии

Выберите методы для дифференциальной диагностике дистопии и нефроптоза

1. коронарография
2. рентгенография
3. электронно-лучевая томография
4. МРТ
- 5.КТ

## 6.УЗД

Эталон ответа 4, 6

16. Какая из приведенных контрастных методик исследования имеет терапевтический эффект?

пневмомаммография

дуктография

пневмокистография

двойное контрастирование протоков

Эталон ответа: пневмокистография

17. Вы проводите рентгенологические исследования органов грудной клетки. Укажите расчетные нормы времени на проведение следующих исследований:

Рентгеноскопия органов грудной клетки

Рентгенография (обзорная) грудной клетки в одной проекции

в двух проекциях

Рентгеноскопия и рентгенография сердца с контрастированным пищеводом

Рентгенография гортани

Рентгенография сердца, диафрагмы

Эталон ответа

Рентгеноскопия органов грудной клетки	10 мин.
Рентгенография (обзорная) грудной клетки в одной проекции	10 мин.
в двух проекциях	15 мин.
Рентгеноскопия и рентгенография сердца с контрастированным пищеводом	20 мин.
Рентгенография гортани	10 мин.
Рентгенография сердца, диафрагмы	19 мин.

18..Больному требуется исследование желчного пузыря

1.Мероприятия по подготовке пациента к лучевому обследованию желчного пузыря:

1. подготовки не требуется

2. устранить метеоризм, легкий завтрак

3. устранить метеоризм, исследование натощак

4. представить холецистограмму для определения топографии желчного пузыря

2. Сцинтиграфия показана для диагностирования:

1. гепатита

2. острого холецистита

3. раннего выявления цирроза печени

3.Назовите один наиболее характерный признак гепатолиенального синдрома при сцинтиграфии:

1. увеличение размеров печени

2. уменьшение размеров печени

3. визуализация селезенки

Эталон ответа: 2, 3, 3

19. Больной направлен на исследование желчного пузыря.

1.Конкременты желчного пузыря чаще всего диагностируют при:

1. МРТ

2. КТ

3. УЗИ

4. ЭРХПГ

2. Назовите метод, на сегодняшний день являющийся «золотым стандартом» в диагностике заболеваний желчных протоков:

1. холеграфия

2. холецистография

3. холангиография

#### 4. ЭРХПГ

3. Укажите симптомы конкремента желчного пузыря на УЗ исследовании.

Эталон ответа: 3,2, Округлый краевой дефект наполнения желчного пузыря размером 1,5 x 2 см, не меняющий своего положения в различных проекциях

20. Определите по протоколу лучевого исследования признаки, характерные для следующих заболеваний почек:

А-камень

Б-киста

1. статическая сцинтиграфия — размеры почки увеличены, накопление РФ снижено, распределение его диффузно неравномерное. УЗИ — размеры почки увеличены, множественные эконегативные образования четкой формы. КТ — размеры почки увеличены, образования с содержанием, соответствующим плотности жидкости

2. УЗИ — неоднородный очаг с неровными контурами, гипер-и гипозоногенный. КТ — образование с неровными контурами с плотностью выше плотности жидкости. Ангиография — образование с атипичным строением сосудов, симптом «озер и луж»

Эталон ответа А-1, Б-2



**УК-3. Способен руководить работой команды врачей, среднего и младшего медицинского персонала, организовывать процесс оказания медицинской помощи населению**

**1) Типовые задания для оценивания результатов сформированности компетенции на уровне «Знать» (воспроизводить и объяснять учебный материал с требуемой степенью научной точности и полноты):**

1. Рентгенологические исследования проводятся
  1. врачом-рентгенологом
  2. рентгенолаборантом
  3. акушеркойЭталон ответа 1,2
2. Анализ результатов рентгенологических исследований проводится
  1. врачом-рентгенологом
  2. лаборантом
  3. ординаторомЭталон ответа 1
3. Анализ результатов рентгенологических исследований в другой медицинской организации
  1. Проводится
  2. Не проводитсяЭталон ответа 1
4. Проведения рентгенологических исследований возможно в
  1. рамках оказания первичной медико-санитарной помощи,
  2. специализированной медицинской помощи,
  3. паллиативной медицинской помощи
  4. медицинской помощи при санаторно-курортном лечении:Эталон ответа 1,2,3,4
5. Пациентам, которым оказывается медицинская помощь в стационарных условиях и в условиях дневного стационара и передвижение которых по медицинским причинам ограничено, в том числе ввиду назначенного режима лечения, рентгенологические исследования могут проводиться
  1. непосредственно в структурном подразделении медицинской организации, в котором они пребывают, с использованием портативного рентгенологического оборудования
  2. не проводятсяЭталон ответа 1
6. Направление, выданное для проведения рентгенологического исследования в другой медицинской организации, дополнительно содержит:
  1. Наименование учреждения, выдавшего направление
  2. Фамилия, имя, отчество (при наличии) пациента, дату его рождения;
  3. Номер медицинской карты пациента, получающего медицинскую помощь в амбулаторных условиях
  4. Диагноз основного заболевания, код диагноза в соответствии с Международной статистической классификацией болезней и проблем, связанных со здоровьем, 10-го пересмотра;
  5. Ограничения к проведению рентгенологического исследования (при наличии);
  6. Анатомическую область и (или) орган (органы), подлежащие обследованию;
  7. Цель назначенного рентгенологического исследования;
  8. Фамилию, имя, отчество (при наличии) и должность лечащего врача (фельдшера, акушерки).Эталон ответа 1
7. Рентгенологическое исследование проводится на основании
  1. Направления врача
  2. Записи в Листе назначений
  3. Рекомендации родственников.
  4. По собственному желанию пациентаЭталон ответа 1
8. По результатам рентгенологического исследования составляется Протокол по форме согласно приложению N 34 к настоящим Правилам
  1. в течение 24 часов
  2. в течении 1 часа

3. в течении 7 дней.  
Эталон ответа 2
9. Протокола исследования подписывает
  1. Врач-рентгенолог
  2. Лаборант
  3. Исследуемый пациент
 Эталон ответа 1
10. Перечислите мероприятия, обеспечивающие радиационную безопасность пациента при рентгенологическом исследовании:
  1. назначение исследования по строгим показаниям
  2. применение приспособлений для защиты тела пациента вне зоны исследования
  3. использование усилителей рентгеновского изображения и цифровых датчиков
  4. сокращение времени исследования пациента за экраном при сохранении качества исследования
  5. верно все перечисленное выше
 Эталон ответа 5
11. Содержание протокола исследования
12. Правила организации деятельности Кабинета магнитно-резонансной томографии
13. Штатные нормативы Кабинета магнитно-резонансной томографии
14. Стандарт оснащения Кабинета магнитно-резонансной томографии
15. Правила организации деятельности Кабинета рентгеновской остеоденситометрии
16. Штатные нормативы Кабинета рентгеновской остеоденситометрии
17. Стандарт оснащения Кабинета рентгеновской остеоденситометрии
18. Правила организации деятельности Кабинета рентгеновского для топометрии
19. Назначение на должность и освобождение заведующего кабинетом (отделением)
20. Порядок оформления протокола исследования

**2) Типовые задания для оценивания результатов сформированности компетенции на уровне «Уметь» (решать типичные задачи на основе воспроизведения стандартных алгоритмов решения):**

1. Оформить направление на рентгенологическое исследование (далее - Направление) в виде документа на бумажном носителе, которое заполняется разборчиво от руки или в печатном виде, заверяется личной подписью и печатью лечащего врача (фельдшера, акушерки), и (или) с согласия пациента или его законного представителя в форме электронного документа, подписанного с использованием усиленной квалифицированной электронной подписи лечащего врача (фельдшера, акушерки);
2. Сделать запись в листе назначений и их выполнения, содержащемся в медицинской карте стационарного больного (далее - Лист назначений), о виде необходимого рентгенологического исследования или, в случае направления в другую медицинскую организацию, оформляет Направление.
3. Установить наличие или отсутствие у пациента противопоказаний к проведению такого вида исследований и указать это в Направлении.
4. Оформить Направление для проведения рентгенологического исследования в другой медицинской организации в форме электронного документа.
5. Выдать Копию Протокола по запросу пациента либо его законного представителя, направленного в том числе в электронной форме.
6. Обосновать Штатную численность Кабинета
7. Обеспечить взаимосвязь и преемственности в работе с другими лечебно-диагностическими подразделениями медицинской организации при проведении рентгенологических исследований;
8. Вести методическую работу с врачами лечебно-диагностических подразделений по вопросам правильности и обоснованности направления пациентов на рентгенологические исследования;
9. Выявлять и анализировать причины расхождения заключений по результатам рентгенологических исследований с результатами других диагностических исследований, клиническим и патолого-анатомическим диагнозами;
10. Организовать и провести консультацию с применением телемедицинских технологий;
11. Представить отчет по видам, формам исследований за год ,

12. Представить первичные данные о медицинской деятельности;
13. Провести рентгеноскопическое исследование
14. Подготовить заключение по результатам исследования голени ребенка
15. Выбрать метод исследования и провести исследование пациента после травмы головы
16. Выполнение обзорной рентгенограммы нижней челюсти и консультирование врача-стоматолога
17. Фиксирование дозы после выполнения рентгеновского исследования
18. Контролировать младший медицинский персонал по заполнению журнала
19. Провести совместную консультацию с хирургом по «острому животу»
20. Консультация с травматологом по результатам 2-х Исследований перелома

**3) Типовые задания для оценивания результатов сформированности компетенции на уровне «Владеть»** (решать усложненные задачи на основе приобретенных знаний и умений, с их применением в нетипичных ситуациях, формируется в процессе практической деятельности):

1 Оформить направление на рентгенологическое исследование (далее - Направление) в виде документа на бумажном носителе, которое заполняется разборчиво от руки или в печатном виде, заверяется личной подписью и печатью лечащего врача (фельдшера, акушерки), и (или) с согласия пациента или его законного представителя в форме электронного документа, подписанного с использованием усиленной квалифицированной электронной подписи лечащего врача (фельдшера, акушерки);

2. Сделать запись в листе назначений и их выполнения, содержащемся в медицинской карте стационарного больного (далее - Лист назначений), о виде необходимого рентгенологического исследования или, в случае направления в другую медицинскую организацию, оформляет Направление.

3. Установить наличие или отсутствие у пациента противопоказаний к проведению такого вида исследований и указать это в Направлении.

4. Вы проводите Рентгенологические исследования органов брюшной полости (органов пищеварения). Укажите расчетные нормы времени на проведение следующих исследований:

Фарингография контрастная

Рентгеноскопия (обзорная) брюшной полости

Рентгенография (обзорная) брюшной полости

Рентгеноскопия и рентгенография желудка по традиционной методике

Самостоятельная рентгеноскопия и рентгенография пищевода

Ретроградная холецистохолангиопанкреатография

Холангиография интраоперационная

Холангиохолецистография внутривенная

Холецистография пероральная

Первичное двойное контрастирование желудка

Дуоденография беззондовая

зондовая

Ирригоскопия

Эталон ответа

Фарингография контрастная	20 мин.
Рентгеноскопия (обзорная) брюшной полости	10 мин.
Рентгенография (обзорная) брюшной полости	16 мин.
Рентгеноскопия и рентгенография желудка по традиционной методике	20 мин.
Самостоятельная рентгеноскопия и рентгенография пищевода	10 мин.
Ретроградная холецистохолангиопанкреатография	90 мин.
Холангиография интраоперационная	30 мин.
Холангиохолецистография внутривенная	30 мин.
Холецистография пероральная	15 мин.
Первичное двойное контрастирование желудка	30 мин.

Дуоденография беззондовая	20 мин.
зондовая	30 мин.
Ирригоскопия	35 мин.

5. Вы проводите Рентгенологические исследования костно-суставной системы. Укажите расчетные нормы времени на проведение следующих исследований:

Рентгенография периферических отделов скелета и позвоночника в одной проекции  
в двух проекциях

Рентгенография черепа в двух проекциях

Рентгенография придаточных пазух носа

Рентгенография височно-челюстного сустава

Рентгенография нижней челюсти

Рентгенография костей носа

Рентгенография зубов

Рентгенография височной кости

Рентгенография ключицы

Рентгенография лопатки в двух проекциях

Рентгенография ребер с аутокомпрессией во время дыхания

Рентгенография грудины с компрессией во время дыхательных движений

Рентгенография грудного отдела позвоночника с компрессионным поясом во время дыхательных движений

Функциональное исследование позвоночника

Рентгенография костей таза

Рентгенография мягких тканей

На каждый дополнительный снимок в специальных проекциях прибавляется

Эталон ответа

Рентгенография периферических отделов скелета и позвоночника в одной проекции	10 мин.
в двух проекциях	15 мин.
Рентгенография черепа в двух проекциях	15 мин.
Рентгенография придаточных пазух носа	10 мин.
Рентгенография височно-челюстного сустава	15 мин.
Рентгенография нижней челюсти	15 мин.
Рентгенография костей носа	10 мин.
Рентгенография зубов	10 мин.
Рентгенография височной кости	15 мин.
Рентгенография ключицы	10 мин.
Рентгенография лопатки в двух проекциях	15 мин.
Рентгенография ребер с аутокомпрессией во время дыхания	20 мин.
Рентгенография грудины с компрессией во время дыхательных движений	35 мин.
Рентгенография грудного отдела позвоночника с компрессионным поясом во время дыхательных движений	25 мин.
Функциональное исследование позвоночника	20 мин.
Рентгенография костей таза	10 мин.
Рентгенография мягких тканей	10 мин.
На каждый дополнительный снимок в специальных проекциях прибавляется	5 мин.

6. По направлению хирурга на осмотр прибыл мальчик, 11 лет. Жалобы на сильные боли и опухоль в правом коленном суставе. Анамнез. После травмы три недели назад появились боли в

правом коленном суставе. Обратился к хирургу, лечили от ушиба спиртовыми компрессами. Боли нарастали, ночью просыпается от болей и принимает анальгетики. Неделю назад появилась опухоль коленного сустава, которая увеличивается.

Объективно. Правая нога согнута в коленном суставе, движения ограничены, болезненны. Опухоль по внутренней поверхности коленного сустава 5х6 см плотная, неподвижная, умеренно болезненная.

На рентгенограммах правого коленного сустава в двух проекциях – в дистальном метафизе правой бедренной кости во внутреннем полуцилиндре литическая деструкция с нечеткими неровными контурами, распространяющаяся на половину метафиза. Весь поперечник кости, корковый слой – разрушены. Виден мягкотканый компонент за пределами кости. Остеопороз костей, формирующих сустав.

Ваше заключение:

1. Хронический остеомиелит правой бедренной кости.
2. Остеогенная саркома.
3. Саркома Юинга.
4. Сифилис.

1. Какое заболевание можно предположить по клинической картине?
2. Назовите методы ЛД, позволяющие дифференцировать Саркому Юинга от других заболеваний?
3. Дифференциальная лучевая диагностика остеомиелита бедренной кости.

7. Пациент направлен кардиологом на обследование М-эхокардиография.

М-эхокардиография является:

- 1) одномерным исследованием
- 2) двухмерным исследованием
- 3) трехмерным исследованием
- 4) четырехмерным исследованием

Двухмерная эхокардиография позволяет определить:

- 1) площадь каждой камеры сердца на эхокардиограмме
- 2) толщину межжелудочковой и межпредсердной перегородок
- 3) толщину перикарда
- 4) толщину стенок камер сердца, их сократимость

Анатомические структуры сердца лучше всего определяются при:

- 1) М-эхокардиографии
- 2) двухмерной эхокардиографии
- 3) доплерографии

Эталон ответа: 2,2,1

8. Для уточнения диагноза пациент направлен кардиологом на дополнительное исследование Допплерография .

К каким методам ЛД относится доплерография

1. Рентгенография
2. КТ
3. МРТ
4. УЗД

Допплеровский режим при исследовании сердца используется для:

- 1) количественной и качественной оценки тока крови по камерам сердца
- 2) определения толщины межжелудочковой и межпредсердной перегородок
- 3) определения толщины стенок камер сердца, их сократимости

Эталон ответа: 4, 1

9. Рентгеновская компьютерная томография в диагностике заболеваний сердечно-сосудистой системы:

- 1) является скрининговым методом
- 2) специальным дорогостоящим методом, имеющим широкие показания
- 3) инвазивной методикой
- 4) проводится всем пациентам для оценки состояния малого круга кровообращения и конфигурации сердечно-сосудистой тени

5) является доступным методом, имеющим широкие показания  
Эталон ответа:5

10. Больная Н., 55 лет, поступила в клинику с жалобами на тупые боли в правом подреберье. Из анамнеза: болев в течение 3 месяцев.

Обследование: При пальпации в правом подреберье определяется мягковатой консистенции край печени. Лабораторные показатели гомеостаза не отклонены от нормы. При УЗИ и КТ в правой доле печени округлое образование до 5 см в диаметре. Опухолевые маркеры: альфа-фетопrotein, СА-19,9, РЭА в пределах нормы. При селективной ангиографии чревного ствола в 6 и 7 сегментах печени в паренхиматозную фазу определяется округлое образование 10х15х16 см с участками накопления и задержкой контрастного вещества в сосудистых пространствах неправильной формы до 3-4 см. Со стороны других органов и систем патологии не выявлено.

Ваше заключение:

1. Гепатоцеллюлярная карцинома.
2. Фибронодулярная гиперплазия правой доли печени.
3. Кавернозная гемангиома печени.
4. Гепатоцеллюлярная аденома печени.
5. Цистаденома печени.

1. Какое заболевание можно предположить по клинической картине?
2. Назовите методы ЛД, позволяющие дифференцировать цистаденому от других заболеваний?
3. Дифференциальная лучевая диагностика опухолей печени.

11. Среди современных методов визуализации в остеологии наилучшим способом оценки состояния костного мозга является:

- 1) рентгенография
- 2) КТ
- 3) МРТ
- 4) УЗИ

При МРТ кортикальный слой кости характеризуется:

- 1) сигналом низкой интенсивности в T1ВИ и T2ВИ
- 2) сигналом низкой интенсивности в T2ВИ и высокой в T1ВИ
- 3) гиперденсной структурой
- 4) гиперэхогенной линией с акустической тенью

При КТ кортикальный слой кости характеризуется:

- 1) слоем (структурой) гиперденсной плотности +500 ед.Н
- 2) слоем (структурой) гиподенсной плотности -150 ед.Н
- 3) структурой с сигналом высокой интенсивности
- 4) структурой с сигналом низкой интенсивности

Эталон ответа:3, 1,1

12. При остеосцинтиграфии в норме РФП накапливается в большей степени в:

- 1) диафизе
- 2) участках кости, имеющих губчатое строение
- 3) эпифизе
- 4) метафизе

Эпифиз представляет следующую часть кости:

- 1) периферическую часть трубчатой кости, принимающую участие в образовании суставной поверхности
- 2) центральную часть трубчатой кости
- 3) промежуточную часть трубчатой кости между центральным и периферическим участками
- 4) часть кости с собственным ядром окостенения, к которому прикрепляются связки и сухожилия

Апофиз представляет следующую часть кости:

- 1) периферическую часть эпифиза
- 2) часть кости с собственным ядром окостенения, к которому прикрепляются связки и сухожилия
- 3) центральную часть трубчатой кости

4) промежуточную часть трубчатой кости между центральным и периферическим участками  
Эталон ответа: 2, 1, 2

13. Требования, предъявляемые к рентгенограммам при травматических повреждениях конечностей:

- 1) рентгенография в двух проекциях
- 2) рентгенография без фиксирующих устройств
- 3) рентгенография в оптимальной для больного проекции

Когда проводится Рентгенография с фиксирующими приспособлениями:

- 1) обязательное условие рентгенографии конечностей при травматическом! повреждении
- 2) недопустима как причина артефактов на рентгенограмме
- 3) позволяет делать рентгенограмму только в одной проекции
- 4) не является обязательным условием исследования при наличии современных методов

медицинской визуализации

Определите основной рентгенологический симптом перелома кости:

- 1) полоска просветления между костными отломками с четкими контурами
- 2) участок просветления кости с нечеткими контурами
- 3) участок уплотнения в кости с нечеткими контурами
- 4) участок уплотнения кости с четкими контурами

Эталон ответа: 1, 1, 1

14. Выберите Контрастные препараты, препараты, применяемые при лучевых исследованиях

1. КТ

2. МРТ

3. УЗИ

А-стандартная бариевая взвесь

Б-водорастворимые йодсодержащие препараты

В-парамагнетики, супермагнетики

Г-вода

Д-воздух

Эталон ответа: 1-А, Б; 2-В; 3-Г

15. Укажите последовательность выполнения фаз контрастирования в органах

1 Последовательность выполнения фаз контрастирования в пищеводе:

2. Последовательность выполнения фаз контрастирования в желудке:

3. Последовательность выполнения фаз контрастирования в толстой кишке:

- а) тугое наполнение, двойное контрастирование, рельеф слизистой оболочки
- б) тугое наполнение, рельеф слизистой оболочки, двойное контрастирование
- в) рельеф слизистой оболочки, двойное контрастирование, тугое наполнение

Эталон ответа 1-а, 2-в, 3-б

16. Больная направлена на обследование почек урологом.

1. Назовите способы лучевой диагностики исследования почек:

1. экскреторная урография, ретроградная пиелография
2. динамическая и статическая сцинтиграфия, радиография
3. ангиография
4. УЗИ, КТ, МРТ
5. все перечисленное выше верно

2. Назовите лучевые способы оценки функции почек:

1. экскреторная урография
2. ретроградная пиелография
3. динамическая сцинтиграфия, радиография
4. УЗИ, КТ

3. Для выявления структурных изменений (диффузных, очаговых) в почках используют:

1. УЗИ
2. КТ
3. МРТ

4. ангиографию
  5. все перечисленное выше верно
- Эталон ответа:4,1,1

17. Больной А, 17 лет, направлен терапевтом. Предъявляет жалобы на наличие тяжести в эпигастральной области, чувство распирания верхней части живота после еды. Выше предъявленные жалобы появились три месяца тому назад. При эндоскопическом исследовании верхних отделов пищеварительного тракта выявили наличие плоского экзофитного образования на широком основании с наличием мелкого поверхностного изъязвления в центре. При компьютерно-томографическом исследовании органов брюшной полости каких-либо патологических изменений не было выявлено.

При рентгенологическом исследовании верхних отделов пищеварительного тракта удалось визуализировать патологическое образование, расположенное в препилорической области по большой кривизне сразу перед привратником. Форма образования овальная. Размеры 7х4 мм, Контуры достаточно четкие ровные. В центре образования расположено депо контрастного вещества размерами 3х2 мм. Стенки желудка на всем протяжении эластичные. Моторно-эвакуаторная функция желудка сохранена. Луковица и петля 12-перстной кишки не изменены.

Ваше заключение:

1. Рак желудка
2. Язва желудка
3. Болезнь Менетрие
4. Гетеротопия ткани поджелудочной железы в стенку желудка.
  - 1.Какое заболевание можно предположить по клинической картине?
  2. Дифференциальная лучевая диагностика язвы желудка.

18..Для каждой клинической ситуации определите метод исследования. Обоснуйте выводы.

Клиническая ситуация

Рекомендация Комментарии

1.Бессимптомная черепно-мозговая травма — головные боли — гематома, рана, ушиб или скальпирование волосистой части головы — отсутствие признаков 2 и 3	Неотложная рентгенография черепа не рекомендуется. Если живет не один, может вернуться домой с листом наблюдения. Если живет один, должен быть госпитализирован для наблюдения
2.Черепно-мозговая травма с изменением сознания в момент травмы или непосредственно после нее: — усиливающиеся головные боли — интоксикация (алкоголь, наркотики) — маловероятное объяснение обстоятельств травмы — потеря сознания после травмы — рвота — посттравматическая амнезия — политравма — тяжелые раны на лице	В первую очередь КТ. При отсутствии КТ возможны рентгеновские снимки черепа и клиническое наблюдение
3.Черепно-мозговая травма с изменением сознания в момент травмы или непосредственно после нее: — признаки перелома основания черепа — возможность вдавленного перелома с компрессией головного мозга или проникающая рана — ребенок до 2 лет или подозрение на жестокое обращение с ребенком	Неотложная рентгенография черепа черепа как стандартное исследование не рекомендуется.
4.Черепно-мозговая травма с нарушением сознания (не причиненным токсическим или метаболическим факторами) — очаговые неврологические симптомы — прогрессирующее ухудшение сознания	Стандартные рентгенограммы возможны перед операцией (при проникающем ранении, вероятном вдавленном переломе черепа)



- |                                |  |
|--------------------------------|--|
| — проникающая рана             |  |
| — вероятный вдавленный перелом |  |

19. Пациент М жалуется на наличие болезненности и отека в области правой слюнной железы, на болевые ощущения при глотании. Из анамнеза следует, что накануне пациент подвергался переохлаждению. Объективно: в области правой слюнной железы отмечаются явления отека и гиперемии кожных покровов, при бимануальной пальпации — резкая болезненность. Температура тела повышена, в среднем от 37,5 до 38,5 °С. При осмотре со стороны полости рта справа выявлены отек и гиперемия, из устья вартонова протока выделяется незначительное количество слюны, гноя с примесью крови, зондирование затруднено. По результатам ультразвуковой доплерографии: правая железа увеличена в размерах, пониженной эхогенности, паренхима неоднородная, проток расширен, конкременты не определяются. Режим цветовой доплерографии: диффузное усиление паренхиматозной васкуляризации. Исследование смешанной слюны показало присутствие альбумина в количестве 15,3±6,87 мг/мл и увеличение IgG до 16,5±3,44 мг/мл.

1. Поставьте диагноз.

Паренхиматозный сиалоаденит правой слюнной железы

2. Какие дополнительные методы исследования можно применить для постановки диагноза? УЗИ, сиалография с контрастным веществом, КТ, МРТ.

20. Гражданка А., 30 лет, обратилась к стоматологу с жалобами на сильную боль и отечность в области слюнной железы. При осмотре врач обнаружил увеличенную слюнную железу с признаками воспаления. Подозрение падает на острый сиалоаденит. Для подтверждения диагноза необходимо провести лучевую диагностику.

Вопросы:

1. Какие методы лучевой диагностики можно использовать для выявления острого сиалоаденита?

2. Какие характерные результаты можно наблюдать при лучевой диагностике острого сиалоаденита?

3. Какое лечение необходимо провести при остром сиалоадените?

Эталон ответа:

1. Методами лучевой диагностики, которые можно использовать для выявления острого сиалоаденита, являются следующие:

- Рентгеновское исследование слюнных желез: пациенту вводят контрастное вещество, которое обеспечивает визуализацию слюнных протоков и позволяет выявить возможные препятствия или структурные изменения в железах.

- Ультразвуковое исследование (УЗИ): это неинвазивная процедура, которая использует ультразвуковые волны для создания изображения слюнных желез.

- Компьютерная томография (КТ): это более точный метод лучевой диагностики, который предоставляет более детализированное изображение слюнных желез и окружающих тканей.

2. Для острого сиалоаденита можно наблюдать следующие характерные результаты при лучевой диагностике:

- Рентгеновское исследование может показать расширение или сужение слюнных протоков, их замутнение или расширение полости внутри железы.

- УЗИ может выявить наличие воспаления и опухолей в слюнных железах, а также оценить их размер и структуру.

- КТ может предоставить более подробное изображение изменений в слюнных железах, включая возможные образования камней, поликистоз или опухоли.

3. Лечение острого сиалоаденита может включать:

- Применение антибиотиков для борьбы с инфекцией;

- Применение противовоспалительных препаратов для снятия боли и отека;

- Горячие компрессы для облегчения симптомов;

- Массаж слюнной железы для стимуляции выведения слюны и улучшения оттока

- В случае блокады выходного протока камнем, может потребоваться его удаление или дробление.

#### **УК-4. Способен выстраивать взаимодействие в рамках своей профессиональной деятельности**

**1) Типовые задания для оценивания результатов сформированности компетенции на уровне «Знать» (воспроизводить и объяснять учебный материал с требуемой степенью научной точности и полноты):**

1. Правила организации деятельности рентгеновского отделения
2. Штатные нормативы рентгеновского отделения
3. Стандарт оснащения рентгеновского отделения
4. Правила организации деятельности центра лучевой диагностики
5. Штатные нормативы деятельности центра лучевой диагностики
6. Стандарт оснащения деятельности центра лучевой диагностики
7. Правила организации деятельности Дистанционного консультативного центра лучевой диагностики
8. Штатные нормативы Дистанционного консультативного центра лучевой диагностики
9. Стандарт оснащения Дистанционного консультативного центра лучевой диагностики
10. Оказание специализированной медицинской помощи в экстренной и неотложной формах рекомендуется организация работы структурных подразделений медицинских организаций, проводящих рентгенологические исследования в круглосуточном режиме.
11. Назначение на проведение Рентгенологического исследования.
12. Право пациента на выбор медицинской организации на проведения рентгенологических исследований.
13. Анализ результатов рентгенологических исследований в другой медицинской организации.
14. Рентгенологические исследования пациентам дневного стационара и передвижение которых по медицинским причинам ограничено.
15. Протокол, составленный по результатам рентгенологического исследования в другой медицинской организации.
16. Приложения к протоколу исследования.
17. Сроки хранения изображений, полученных при проведении рентгенологического исследования
18. Руководство деятельностью Кабинета.
19. Проведение рентгенологических исследований в рамках оказания первичной медико-санитарной помощи:
20. Консультирование диагностически сложных случаях при проведении рентгенологических исследований

**2) Типовые задания для оценивания результатов сформированности компетенции на уровне «Уметь» (решать типичные задачи на основе воспроизведения стандартных алгоритмов решения):**

1. Указать название, дозировку и способ введения контрастного лекарственного препарата (при рентгенологическом исследовании с контрастным усилением);
2. Указать название, дозировку и способ введения лекарственных препаратов, использованных для анестезии;
3. Зафиксировать информацию о наличии осложнений;
4. Описать результаты проведенного рентгенологического исследования;
5. Выдать заключение по результатам рентгенологического исследования с указанием стандартизированных шкал оценки результатов;
6. Указать рентгенологические признаки: заболеваний (болезней), травм, физиологических или патологических состояний, врожденных пороков развития, неспецифических изменений, заболеваний и состояний, которые позволяют сформировать дифференциально-диагностический ряд;
7. Провести мероприятия по радиационной безопасности медицинского персонала;
8. Провести мероприятия по радиационной безопасности пациента;
9. Провести диагностику рассеянного склероза, болезни Паркинсона, Альцгеймера и других нейродегенеративных заболеваний.
10. Провести диагностику доброкачественных новообразований головного мозга и оболочек

11. Определить МР-синдром изменений костной ткани по МР-томограмме.
12. Определить тактику ведения больного в соответствии с установленными стандартами с использованием современных диагностических методов лучевой визуализации – возраст пациента более 90 лет
13. Установить соответствие между минимально необходимыми режимами и клиническим изучением цереброваскулярной патологии на МРТ
14. Определить МР-последовательность для ишемических поражений наиболее актуальную в течение нескольких недель
15. Провести дифференциальную диагностику спондилита, обосновывать клинический диагноз и тактику ведения больного;
16. Определять необходимость в проведении исследований в рамках смежных дисциплин;
17. Оценить динамику течения болезни и ее прогноз;
18. Собрать анамнез при подготовке к исследованию беременной женщины.

**3) Типовые задания для оценивания результатов сформированности компетенции на уровне «Владеть»** (решать усложненные задачи на основе приобретенных знаний и умений, с их применением в нетипичных ситуациях, формируется в процессе практической деятельности):

1. В специализированном кабинете проводятся сложные и трудоемкие специальные рентгенологические исследования, связанные с пункцией, катетеризацией, зондированием протоков, полостей . Укажите время проведения следующих исследований

Бронхография

Пневмомедиастинография (чрескожная, чрестрахеальная)

Аортография

Каваграфия

Флебография периферическая

Флебография таза

Ангиокардиография

Артериография висцеральная

Коронарография

Ангиоартериография церебральная (каротидная)

Ангиоартериография периферическая

Лимфография

Рентгенологические исследования, совмещенные с хирургическими лечебными манипуляциями

Чрескожное дренирование кист почек

Удаление камня петель

Бужирование стриктуры мочеочника

Бужирование стриктуры уретры

Фистулография

Рентгено-эндоскопические исследования (в зависимости от сложности исследования)

Томография в одной проекции

в двух проекциях

Рентгенокомпьютерная томография без внутривенного усиления

с внутривенным усилением

Заочная консультация по представленным рентгенограммам с оформлением протокола

Эталон ответа:

Бронхография	45 мин.
Пневмомедиастинография (чрескожная, чрестрахеальная)	60 мин.
Аортография	40 мин.
Каваграфия	40 мин.
Флебография периферическая	40 мин.
Флебография таза	30 мин.
Ангиокардиография	70 мин.
Артериография висцеральная	55 мин.
Коронарография	90 мин.

Ангиоартериография церебральная (каротидная)	55 мин.
Ангиоартериография периферическая	55 мин.
Лимфография	90 мин.
Рентгенологические исследования, совмещенные с хирургическими лечебными манипуляциями	120-150 мин.
Чрескожное дренирование кист почек	60 мин.
Удаление камня петель	60 мин.
Бужирование стриктуры мочеточника	40 мин.
Бужирование стриктуры уретры	30 мин.
Фистулография	20 мин.
Рентгено-эндоскопические исследования (в зависимости от сложности исследования)	60-90 мин.
Томография в одной проекции	30 мин.
в двух проекциях	40 мин.
Рентгенокомпьютерная томография без внутривенного усиления	45 мин.
с внутривенным усилением	60 мин.
Заочная консультация по представленным рентгенограммам с оформлением протокола	15 мин.

2. 2 Больной 58 лет жалуется на слабость, частое мочеиспускание тупые боли в поясничной области, повышение температуры тела до 37,3С. Объективно: пульс – 86 уд. В мин., АД – 160\100 мм в час. В крови: СОЭ – 22 мм в час, лейкоциты – 8900, в моче – протеинурия, микрогематурия. Больной часто бывал в зарубежных командировках в странах с жарким климатом. Рассмотрите представленную лучевую картину.

Ответьте на следующие вопросы:

- 1) какой метод исследования применен?
- 2) Какой орган исследован?
- 3) В какой проекции выполнен снимок?
- 4) Какие патологические изменения обнаружены?

3. Больной 68 лет жалуется на слабость, частое мочеиспускание тупые боли в низу живота, повышение температуры тела до 37,3С. Объективно: пульс – 86 уд. В мин., АД – 160\100 мм в час. В крови: СОЭ – 22 мм в час, лейкоциты – 8900, в моче – протеинурия, микрогематурия Рассмотрите представленную лучевую картину.

Ответьте на следующие вопросы:

- 1) какой метод исследования применен?
- 2) Какой орган исследован?
- 3) В какой проекции выполнен снимок?
- 4) Какие патологические изменения обнаружены?

4. Женщина 60 лет жалуется на уплотнение в верхне-наружном квадранте правой молочной железы. Уплотнение безболезненное, с кожей не связано, пальпируемые размеры около 2 см в диаметре .  
Ответьте на следующие вопросы:

- 1)какой метод исследования применен?
- 2)В какой проекции выполнено исследование
- 3)Какие патологические изменения обнаружены?
- 4) Какие дополнительные исследования необходимы в данном случае?

5. Женщина 42 лет жалуется на выделения из левого соска и уплотнение под ним.. Уплотнение безболезненное. Женщине было выполнено лучевое исследование левой молочной железы.  
Ответьте на следующие вопросы:

- 1)Какой метод исследования применен?

- 2) В какой проекции выполнено исследование
- 3) Какие патологические изменения обнаружены?
- 4) Какие дополнительные исследования необходимы в данном случае?

**6** Девочка 6 лет жалуется на сильные боли в области левого коленного сустава и нижней трети бедра, которые беспокоят ее не только при ходьбе, но и в покое. Была выполнена рентгенография левого коленного сустава.

Ответьте на следующие вопросы:

- 1) Опишите рентгенологическую картину.
- 2) Наметьте дифференциальный диагноз.
- 3) Предложите необходимые дополнительные методы исследования.

**7** Женщина 67 лет жалуется на тянущие боли в левом тазобедренном суставе, нарушению его функции. Страдает в течение нескольких лет. Больной проведено лучевое исследование левого тазобедренного сустава.

Ответьте на следующие вопросы:

- 1) Опишите рентгенологическую картину.
- 2) Наметьте дифференциальный диагноз.
- 3) Предложите необходимые дополнительные методы исследования.

**8** Мальчик 12 лет жалуется на болевые ощущения в области правого тазобедренного сустава, главным образом, при ходьбе. По органам и системам без патологии. Выполнено лучевое и

Ответьте на следующие вопросы:

- 1) Опишите рентгенологическую картину.
- 2) Наметьте дифференциальный диагноз.
- 3) Сделайте заключение.
- 4) Предложите необходимые дополнительные методы исследования.

**9.** Больная 39 лет. Жалобы на слабость, утомляемость, головные боли. Пять лет назад перенесла острый пиелонефрит. После лечения считала себя здоровой. Настоящие жалобы появились пол года назад. Отмечено повышение артериального давления (АД) 190\110 мм рт.ст. В крови СОЭ-20 мм в час, лейкоциты-9900. В моче протеинурия, лейкоцитурия, бактериурия.

Рассмотрите представленную картину медицинской визуализации.

Ответьте на следующие вопросы:

- 1) какой метод исследования применен?
- 2) Какой орган исследован?
- 3) В какой проекции выполнен снимок?
- 4) Какие патологические изменения обнаружены?

**10.** Больной 22 лет жалуется на слабость, жажду, тупые боли в поясничной области, С подросткового возраста отмечается повышение артериального давления до 170\100 мм рт. ст. Левая почка пальпаторно увеличена в размерах, правую пальпировать не удастся из-за увеличенных размеров печени. Рассмотрите представленную картину медицинской визуализации. Ответьте на следующие вопросы:

- 1) какой метод исследования применен?
- 2) Какой орган исследован?
- 3) В какой проекции выполнен снимок?
- 4) Какие патологические изменения обнаружены?

**11.** Больной 47 лет жалуется на слабость, тупые боли в левой поясничной области, повышение температуры тела до 37,4 градусов. Объективно: пульс – 88 уд. В мин., АД – 160\100 мм в час. В крови: СОЭ – 20 мм в час, лейкоциты – 9600, в моче - протеинурия. Рассмотрите представленную картину лучевой визуализации. Ответьте на следующие вопросы:

- 1) какой метод исследования применен?
- 2) Какой орган исследован?
- 3) В какой проекции выполнен снимок?
- 4) Какие патологические изменения обнаружены?

**12 .** Больная Колосова А.Ф., 65 лет. Жалобы на боли в животе около месяца. Полтора месяца назад нащупала опухоль в правой половине живота.

Объективно: кожные покровы бледны, живот мягкий, болезненный при пальпации, в правой половине подвздошной области пальпируется бугристое уплотнение 4х5 см.

Клинический диагноз: опухоль правой подвздошной области.

Анализ крови: Л-7400, Нв-12 гр.%, СОЭ-40 мм в час.

Больной произведено контрастное исследование толстого кишечника

Вопросы к ситуационной задаче.

- 1). Опишите рентгенологическую картину.
- 2). Проведите дифференциальную диагностику заболеваний илеоцекальной области.
- 3). Сделайте заключение о природе заболеваний.
- 4) Какой дополнительный метод необходимо применить для установления диагноза

**13 .** Мужчина 59 лет жалуется на болевые ощущения и затруднения при проглатывании твердой пищи. На рентгенограммах пищевода, сделанных при различных фазах его заполнения , определяется картина, зафиксированная на рентгенограммах, Сделайте описание рентгеновской картины изменений пищевода и определите характер его поражения.

Вопросы к ситуационной задаче.

- 1) Опишите рентгенологическую картину.
- 2) Выставьте дифференциально-диагностический ряд заболеваний.
- 3) Проведите разграничительную диагностику.
- 4) Сформулируйте заключение.
- 5) Предложите дополнительный метод исследования, если он необходим.

**14.** Больной предъявляет жалобы на отрыжку, изжогу и боли за грудиной, главным образом после приема пищи и при физической нагрузке. При исследовании пищевода получена картина, представленная на рентгенограмме.

Вопросы к ситуационной задаче.

- 1) Опишите рентгенологическую картину.
- 2) Выставьте дифференциально-диагностический ряд заболеваний.
- 3) Проведите разграничительную диагностику.
- 4) Сформулируйте заключение.
- 5) Предложите дополнительный метод исследования, если он необходим.

**15** Больному для исключения диагноза рака желудка было проведено рентгеновское исследование, при котором выявлена картина представленная на следующих рентгенограммах.

Вопросы к ситуационной задаче.

- 1) Опишите рентгенологическую картину.
- 2) Выставьте дифференциально-диагностический ряд заболеваний.
- 3) Проведите разграничительную диагностику.
- 4) Сформулируйте заключение.
- 5) Предложите дополнительный метод исследования, если он необходим.

**16.** Мужчина К. 63 лет, поступил в терапевтическое отделение с жалобами на боли в области сердца. При контрольном исследовании органов грудной полости были обнаружены изменения, заставившие предпринять исследование желудочно-кишечного тракта. Больной пониженного питания, кожные покровы бледны. При аускультации- сердце – тоны приглушены, в легких - сухие хрипы. Живот мягкий при пальпации, слегка болезненный в эпигастральной области. В крови 3 200 000 эритроцитов, 10,8% гемоглобина, СОЭ – 27 мм в час. Общая кислотность желудочного сока - 20, свободная – 0.

Вопросы к ситуационной задаче

- 1) Опишите рентгенологические изменения в легких и желудке,
- 2) Выставьте дифференциально-диагностический ряд заболеваний.
- 3) Проведите разграничительную диагностику.
- 4) Сформулируйте заключение.

5) Какое по Вашему мнению необходимо провести исследование для установления окончательного диагноза?

**17.** Мужчина К., 61 г., госпитализирован с поликлинического приема с жалобами на затрудненное дыхание. Болен одну неделю. Кроме затрудненного дыхания ничего не беспокоит. В рентгенкабинете поликлиники при рентгенографии органов грудной полости выявили деструктивную пневмонию справа в средней доле. Больной с участка был направлен в терапевтическое отделение. В анамнезе болезнь Боткина, пневмония. В 1975 году оперирован по поводу кисты правого легкого.

Состояние средней тяжести. Сознание ясное. Цианоз слизистых и кожных покровов. Над легкими справа в нижних отделах ослабление дыхания, перкуторно укорочение легочного звука. Частота дыхательных движений 16 в минуту. Тоны сердца ритмичные. АД 140/80 мм Нг. На ЭКГ синусовый ритм, полная блокада правой ножки п. Гиса, возможен рубец в нижней стенке. Анализ крови- Нв 168 гр.% , лейкоцитов 4 100 000, СОЭ 3 мм в час.

Вопросы к ситуационной задаче

- 1) Опишите рентгенологическую картину.
- 2) Выставьте дифференциально-диагностический ряд заболеваний.
- 3) Проведите дифференциальную диагностику.
- 4) Сформулируйте заключение.
- 5) Предложите дополнительный метод исследований необходимый в данном случае для подтверждения диагноза

**18.** Больной М., 17 лет. За 4 часа до поступления в госпиталь внезапно почувствовал сильную боль в животе. Боли в животе постепенно нарастали, причем приняли приступообразный характер. Была тошнота. Температура тела нормальная. Органы грудной полости без изменений. Живот умеренно вздут, болезненный в области пупка и в нижних отделах. Газы не отходят. Стул был до начала болей. Печень и селезенка не прощупываются. Симптом Пастернацкого отрицательный. В крови 10 000 лейкоцитов.

Обзорный снимок брюшной полости при вертикальном положении больного.

Вопросы к ситуационной задаче

- 1) Опишите рентгенологическую картину.
- 2) Выставьте дифференциально-диагностический ряд заболеваний.
- 3) Проведите разграничительную диагностику.
- 4) Сформулируйте заключение.
- 5) Предложите дополнительный метод исследования, если он необходим в данном случае.

**19.** На МРТ-исследовании выявлены характерные очаги в головном мозге, а также неспецифическую диффузную атрофию мозга. Типична гиперинтенсивность сигнала в T2-режиме в области чечевицеобразных, таламических и хвостатых ядер, ствола мозга, мозжечка и белого вещества. Характерным, но редким МРТ-симптомом в срезах среднего мозга является картина, напоминающая «лицо гигантской панды» Приведенное описание соответствует:

1. болезни Альцгеймера
2. болезни Паркинсона
3. центральному понтинному миелинолизу
4. болезни Гентингтона
5. болезни Фара
6. болезни Галлервордена-Шпатца
7. болезни Вильсона-Коновалова

Проведите разграничительную диагностику.

Эталон ответа 7.

**20** На КТ или МРТ головного мозга определяют атрофию головок хвостатых ядер, которая нарастает по мере прогрессирования заболевания. Может отмечаться расширение желудочков, вдавление таламуса. Приведенное описание соответствует:

1. болезни Альцгеймера
2. болезни Паркинсона
3. центральному понтинному миелинолизу

4. болезни Гентингтона
5. болезни Фара
6. болезни Галлервордена-Шпатц

Проведите разграничительную диагностику.

Эталон ответа 4.



**ОПК-1. Способен использовать информационно-коммуникационные технологии в профессиональной деятельности и соблюдать правила информационной безопасности**

**1) Типовые задания для оценивания результатов сформированности компетенции на уровне «Знать» (воспроизводить и объяснять учебный материал с требуемой степенью научной точности и полноты):**

1. Из каких структурных элементов состоит цифровое изображение:

1. воксели
2. цифры
3. пиксели
4. графики

Эталон ответа 3

2. Трехмерное изображение двигающихся органов получают при использовании КТ:

1. мультиспиральной
2. шаговой
3. электронно-лучевой
4. спиральной

Эталон ответа 1

3. Перечислите свойства рентгеновского излучения, позволяющие получать изображения органов для диагностики:

1. вызывает свечение флюоресцирующих соединений и разлагает соединения серебра
2. проникает через органы и ткани и поглощается ими в различной степени
3. вызывает ионизацию.
4. воздействует на биологические процессы в клетке

Эталон ответа 1,2,3

4. Перечислите контрастные рентгеновские препараты с высоким атомным весом:

1. водорастворимые трийодированные препараты
2. углекислый газ
3. сульфат бария
4. кислород, закись азота
5. верно 1,3

Эталон ответа 5

5. Рентгеновское излучение является потоком:

1. электронов
2. фотонов
3. альфа-частиц
4. нейтронов
5. верно 1,4

Эталон ответа 5

6. Изображение органов на рентгенограммах является:

1. позитивным
2. негативным
3. световым
4. флюоресцирующим
5. верно 2,3

Эталон ответа 5

7. Наибольшая лучевая нагрузка на пациента возникает при:

1. рентгеноскопии
2. рентгенографии

3. рентгенографии с люминесцентным экраном
  4. флюорографии
  5. верно 1, 4
- Эталон ответа 5

8. Основные преимущества цифровых изображений:
1. уменьшение лучевой нагрузки
  2. повышение качества изображений
  3. создание трехмерных реконструкций
  4. единый стандарт формата медицинских изображений
  5. верно все
- Эталон ответа 5

9. Основными компонентами системы передачи и архивирования цифровых изображений (PACS) являются:
1. локальная компьютерная сеть
  2. цифровой архив изображений
  3. программы для демонстрации и обработки изображений
  4. интерфейсы
  5. верно все
- Эталон ответа 5

10. Преимуществом цифровой рентгенографии является:
1. уменьшение лучевой нагрузки на пациента
  2. отсутствие фотопроцесса
  3. отсутствие потребности в рентгеновской пленке
  4. более четкое изображение
  5. верно все
- Эталон ответа 5

11. Изображение при КТ получают в проекциях:
1. во всех
  2. в сагиттальной
  3. в аксиальной
  4. во фронтальной
  5. верно все
- Эталон ответа 5

12. Основой изображения органов на КТ является:
1. естественная контрастность
  2. плотность органов
  3. построение изображения на основе шкалы плотности Хаунсфильда
  4. отраженный сигнал от границы сред
  5. верно 1,4
- Эталон ответа 4

13. При КТ полученное изображение является:
1. аналоговым
  2. цифровым реконструированным
  3. фотоотпечатком
  4. аналогово-цифровым
  5. верно все
- Эталон ответа 5

14. Трехмерное изображение двигающихся органов получают при использовании КТ:
1. мультиспиральной
  2. шаговой

3. электронно-лучевой
  4. спиральной
  5. верно 1, 3
- Эталон ответа 4

15. Наиболее быстрое сканирование получают при КТ-исследовании:
1. электронно-лучевом
  2. спиральном
  3. мультиспиральном
  4. шаговом
  5. верно 1, 4
- Эталон ответа 5

16. КТ-исследование можно применять:
1. в детском возрасте
  2. без ограничений возраста
  3. только взрослым и лицам пожилого возраста
  4. взрослым
  5. беременным женщинам
- Эталон ответа 2

17. В диагностике коронарного кальциноза наиболее достоверным исследованием является:
1. коронарография
  2. рентгенография
  3. электронно-лучевая томография
  4. МРТ
  5. КТ
- Эталон ответа 1

18. Перечислите мероприятия, обеспечивающие радиационную безопасность пациента при рентгенологическом исследовании:
1. назначение исследования по строгим показаниям
  2. применение приспособлений для защиты тела пациента вне зоны исследования
  3. использование усилителей рентгеновского изображения и цифровых датчиков
  4. сокращение времени исследования пациента за экраном при сохранении качества исследования
  5. верно все перечисленное выше
- Эталон ответа 5

19. Глубина проникновения ионизирующего излучения зависит:
1. от природы излучения;
  2. от объема вещества;
  3. от массы вещества;
  4. от заряда частиц.
  5. от плотности вещества
- Эталон ответа 1,4

20. Методы дозиметрии ионизирующих излучений:
1. ионизационный,
  2. сцинтилляционный,
  3. люминесцентный,
  4. биологический;
  5. фотодозиметрический.
  6. все перечисленные
- Эталон ответа 6

**2) Типовые задания для оценивания результатов сформированности компетенции на уровне «Уметь»** (решать типичные задачи на основе воспроизведения стандартных алгоритмов решения):

1. Использование автоматизированной системы архивирования результатов исследования
2. Использовать Информационные технологии (систем) поддержки принятия врачебных решений
3. Выстраивать алгоритм и выбирать методы исследования
4. Представлять научные данные с использованием современных методов исследования и информационно-коммуникационных технологий
5. Применять на практике основные принципы обеспечения информационной безопасности в медицинской организации
6. Использовать современные подходы, обеспечивающие информационную безопасность, в практической работе врача
7. Регламентировать доступ медицинским работникам к результатам исследований
8. Выявление и анализ причин расхождения заключений по результатам рентгенологических исследований с результатами других диагностических исследований, клиническим и патолого-анатомическим диагнозами;
9. Стандарт оснащения Дистанционного консультативного центра лучевой диагностики
10. Управлять рентгенодиагностической аппаратурой;
11. Управлять рентгеновским компьютерным томографом;
12. Оказывать первую помощь при электротравме;
13. Оказание первую помощь при ранних осложнениях, связанных с рентгенологическими исследованиями;
14. Выполнять фотообработки рентгенограмм;
15. Проводить расчет объема рентгеноконтрастного препарата, требуемого для выполнения контрастного усиления;
16. Выполнять основные требования информационной безопасности, предъявляемые к организации электронного документооборота в здравоохранении и способы их реализации
17. Проводить методическую работу по обеспечению качества в рентгенодиагностике
18. Готовить организационно-методическое и технологическое обеспечение мероприятий, направленных на совершенствование профилактики и раннего выявления социально значимых заболеваний
19. . Обосновать штатные нормативы Дистанционного консультативного центра лучевой диагностики
20. Готовить и проводить дистанционного взаимодействия медицинских работников между собой с применением телемедицинских технологий в целях обеспечения анализа результатов рентгенологических исследований

**3) Типовые задания для оценивания результатов сформированности компетенции на уровне «Владеть»** (решать усложненные задачи на основе приобретенных знаний и умений, с их применением в нетипичных ситуациях, формируется в процессе практической деятельности):

1. Современными технологиями планирования в профессиональной деятельности в сфере научных исследований с использованием информационных технологий
2. Методами работы в медицинских информационных системах
3. Навыками «безопасной» работы в информационной среде медицинской организации, в практической работе врача
4. Навыками работы в автоматизированных системах сбора и хранения результатов рентгенологических исследований (в том числе компьютерных томографических) и магнитно-резонансно-томографических исследований) органов и систем организма человека
5. Организация и проведение консультаций с применением телемедицинских технологий осуществляется в соответствии с порядком организации и оказания медицинской помощи с применением телемедицинских технологий.
6. Обмен результатами рентгенологического исследования в форме электронного документа, если исследование выполнено в другой медицинской организации.
7. Освоение и внедрение в практику новых методик рентгенодиагностики;
8. Обеспечение взаимосвязи и преемственности в работе с другими лечебно-диагностическими подразделениями медицинской организации при проведении рентгенологических исследований;

9. Проведение методической работы с врачами лечебно-диагностических подразделений по вопросам правильности и обоснованности направления пациентов на рентгенологические исследования;

10. Представление отчетности по видам, формам, в сроки и в объеме, которые установлены уполномоченным федеральным органом исполнительной власти,

11. Сбор и представление первичных данных о медицинской деятельности для информационных систем в сфере здравоохранения .

12. Задача. Рассмотрите картину, полученную с применением одного из методов лучевой визуализации (рентгенограмма, эхограмма, томограмма).

Вопросы к ситуационной задаче.

- 1) Назовите лучевую методику, которая была применена для исследования больного.
- 2) Определите, какой орган был исследован.
- 3) Определите проекцию исследования.
- 4) На какой установке (название аппаратуры, приставки) было произведено лучевое исследование ?
- 5) Какая требуется подготовка больного для проведения данного лучевого исследования?
- 6) Какие патологические изменения отчетливо определяются на данном носителе лучевой визуализации?

13. . Задача .Женщина 28 лет жалуется на деформацию костей правой кисти. Пальпация деформированных уплотнений безболезненна, без воспалительных признаков в мягких тканях. Из анамнеза известно: Что подобные изменения были у родителей. Выполнена рентгенография левой кисти.

- 1) Опишите рентгенологическую картину.
- 2) Наметьте дифференциальный диагноз
- 3) Сделайте заключение.
- 4) Если необходимо, предложите дополнительный метод исследования.

14. . Задача. Мальчик 6 лет жалуется на боли в левом коленном суставе при ходьбе, которые появились несколько месяцев тому назад без видимой причины. Этот сустав увеличен в объеме, функция его резко ограничена.

Рассмотрите картину лучевой визуализации и ответьте на следующие вопросы:

- 1) Опишите лучевую картину
- 2) Сделайте заключение о природе патологического процесса.
- 3) Наметьте дополнительные диагностические мероприятия.

15. . Задача .Мальчик 14 лет поступил с жалобами на сильные боли в нижней трет правого бедра, припухлость и покраснение кожи. Заболевание связывает с травмой ноги, которая произошла неделю назад. Во время поступления температура тела повышена до 38,6 С  
Сделана рентгенография нижней трети правого бедра.

- 1) Опишите рентгенологическую картину.
- 2) Наметьте дифференциальный диагноз
- 3) Сделайте заключение.
- 4) Если необходимо, предложите дополнительный метод исследования.

16. . Задача .Женщина 50 лет упала на улице и ощутила резкую боль в левом лучезапястном суставе. При осмотре: сустав деформирован, отечен, функция его резко ограничена. Выполнена рентгенография  
левого лучезапястного сустава.

- 1) Составьте подробный протокол рентгенологического исследования.
- 2) Сделайте заключение.
- 3) Что необходимо указать в протоколе для дальнейших лечебных мероприятий?

17. . Задача .Женщина 67 лет получила повреждение правого тазобедренного сустава в результате падения на улице. Самостоятельно встать не смогла, левой нижней конечностью пользоваться не

может.

. Выполнена рентгенография правого тазобедренного сустава.

- 1) Составьте подробный протокол рентгенологического исследования.
- 2) Сделайте заключение.
- 3) Что необходимо указать в протоколе для дальнейших лечебных мероприятий?

**18. Задача.** Женщина 45 лет жалуется на головные боли и боли в шейном отделе позвоночника. Движения в шейном отделе позвоночника ограничены.

Больной сделали три снимка шейного отдела позвоночного столба.

Ответьте на следующие вопросы:

- 1) Чем отличаются эти рентгенограммы одна от другой?
- 2) Для чего они понадобились?
- 3) Какие патологические изменения наблюдаются в позвоночнике?
- 4) Сделайте заключение.

**19. . Задача.** Женщина 50 лет упала на улице и ощутила резкую боль в поясничном отделе позвоночника.. При осмотре: позвоночный столб в поясничном отделе деформирован, болезнен при пальпации и осевой нагрузке. Выполнена рентгенография поясничного отдела позвоночника.

- 1) Составьте подробный протокол рентгенологического исследования.
- 2) Сделайте заключение.
- 3) Что необходимо указать в протоколе для дальнейших лечебных мероприятий?

**20. Задача.** Мужчина 48 лет жалуется боли в пояснично-крестцовом отделе позвоночника. На обычных рентгенограммах патологических изменений не выявлено. Больному произведена компьютерная рентгеновская томография.

- 1) Как называются отдельные поперечные срезы томографического изображения?
- 2) На основании какого снимка выбирается зона интереса?
- 3) Как называется картина составленная компьютером на основании отдельных поперечных срезов?
- 4) Составьте подробный протокол лучевого исследования.
- 2).Сделайте заключение

**ОПК-4. Способен проводить рентгенологические исследования (в том числе компьютерные томографические) и магнитно-резонансно-томографические исследования и интерпретировать результаты**

Шифр, наименование компетенции

**1) Типовые задания для оценивания результатов сформированности компетенции на уровне «Знать» (воспроизводить и объяснять учебный материал с требуемой степенью научной точности и полноты):**

**1. Перечислите свойства рентгеновского излучения, позволяющие получать изображения органов для диагностики:**

1. вызывает свечение флуоресцирующих соединений и разлагает соединения серебра
2. проникает через органы и ткани и поглощается ими в различной степени
3. вызывает ионизацию.
4. воздействует на биологические процессы в клетке

**2. Перечислите мероприятия, обеспечивающие радиационную безопасность пациента при рентгенологическом исследовании:**

1. назначение исследования по строгим показаниям
2. применение приспособлений для защиты тела пациента вне зоны исследования
3. использование усилителей рентгеновского изображения и цифровых датчиков
4. сокращение времени исследования пациента за экраном при сохранении качества исследования
5. верно все перечисленное выше

**3. Перечислите контрастные рентгеновские препараты с высоким атомным весом:**

1. водорастворимые трийодированные препараты
2. углекислый газ
3. сульфат бария
4. кислород, закись азота

**4. Назовите признаки, ориентируясь на которые можно правильно расположить рентгенограмму:**

1. обозначение на рентгенограмме стороны тела
2. обозначение на рентгенограмме данных пациента, даты и номера исследования
3. анатомическое расположение органов
4. по стороне пленки, покрытой эмульсией
5. верно все

**5. Для точной локализации опухоли в легком необходимы:**

1. рентгенография в двух перпендикулярных проекциях
2. рентгеноскопия
3. продольная томография
4. рентгеноконтрастные препараты

**6. Преимуществом КТ по сравнению с продольной томографией является:**

1. высокое контрастное усиление
2. послойное томографирование
3. количественный анализ коэффициентов ослабления
4. все перечисленное выше

**7. Трехмерное изображение двигающихся органов получают при использовании КТ:**

1. мультиспиральной
2. шаговой
3. электронно-лучевой
4. спиральной

**8. Ангиография — это исследование:**

1. бронхиального дерева
2. артериального русла
3. мочевыводящих путей

**9. Баллонную дилатацию применяют:**

1. для восстановления проходимости артерий
2. при гипотонии
3. для восстановления просвета мочеточников
4. для профилактики тромбоэмболии

**10. МР-спектроскопия определяет:**

1. размер органа
2. интенсивности метаболизма в органе
3. положение органа
4. полость в органе

**11. «Горячие» очаги накопления РФП свидетельствуют о наличии:**

1. узлового зоба
2. токсической аденомы щитовидной железы
3. метастазов в кости
4. рака щитовидной железы
5. все перечисленное выше верно

**12. Признаки инородного тела в пищеводе:**

1. тень инородного тела за счет естественного контрастирования
2. густая бариевая взвесь обтекает инородное тело
3. КТ-при образовании большей плотности
4. контрастирование инородного тела

**13. Синдром просветления без легочного рисунка, виден контур легкого, на этом фоне определяется затемнение с горизонтальным уровнем — характерно для:**

- 1) ателектаза
- 2) гидропневмоторака
- 3) эмфиземы

**14. Отрицательное влияние рассеянного излучения можно снизить при помощи**

- 1) тубуса
- 2) усиливающих экранов
- 3) отсеивающей решетки
- 4) повышения напряжения

**15. Прямое увеличение изображения достигается**

1. увеличением расстояния фокус - объект
2. увеличением расстояния фокус - пленка
3. увеличением размеров фокусного пятна
4. увеличением расстояния объект - пленка

**16. При подозрении на артерио-венозную аневризму легких наиболее информативны**

1. рентгеноскопия
2. проба Вальсальвы
3. рентгенография
4. ангиопульмонография

**17. Для релаксации желудочно-кишечного тракта применяют**

1. морфин
2. пилокарпин
3. прозерпин, ациклидин
4. атропин, метацин, аэрон

**18. Рентгенография молочной железы с прямым увеличением изображения применяется**

1. для уточнения характера контуров патологического образования
2. для уточнения наличия микрокальцинатов
3. для выявления патологического образования при плотном фоне, полученном на обзорных маммограммах
4. для выявления патологического образования в инволютивных молочных

**19. Решающим симптомом в диагностике врожденного вывиха бедра является**

1. скошенность, недоразвитие вертлужной впадины



2. дислокация проксимального отдела бедренной кости
3. позднее появление ядра окостенения головки на стороне поражения
4. ни один из перечисленных признаков

**20. Чаще всего метастазируют в кости черепа**

1. рак желудка
2. злокачественные опухоли скелета
3. рак легкого
4. рак толстой кишки

**Ответы на задания**

Номер задания	Вариант ответа
1	1,2,3
2	5
3	1,3
4	5
5	1
6	4
7	1,3
8	2
9	1,3
10	2
11	2,3
12	1,2,3
13	2
14	3
15	4
16	2
17	4
18	2
19	1
20	3

**2) Типовые задания для оценивания результатов сформированности компетенции на уровне «Уметь» (решать типичные задачи на основе воспроизведения стандартных алгоритмов решения):**

1. управления рентгенодиагностической аппаратурой;
2. управления рентгеновским компьютерным томографом;
3. оказания первой помощи при электротравме;
4. оказания первой помощи при ранних осложнениях, связанных с рентгенологическими исследованиями;
5. выполнения фотообработки рентгенограмм;
6. расчета объема рентгеноконтрастного препарата, требуемого для выполнения контрастного усиления;
7. установки назогастрального зонда для специального исследования желудка и двенадцатиперстной кишки;
8. выполнения укладок, выбора режимов и трактовки полученных результатов следующих рентгенологических исследований:
9. рентгенографии органов грудной клетки в прямой и боковой проекциях;
10. рентгенографии легких в косых проекциях;
11. рентгеноскопии легких, диафрагмы и органов средостения;
12. флюорографии органов грудной клетки в прямой, боковой и косых проекциях;
13. линейной томографии органов грудной клетки;
14. рентгенографии и рентгеноскопии сердца (в том числе с контрастированием пищевода);
15. рентгеновской компьютерной томографии органов грудной клетки и средостения;
16. рентгенографии и рентгеноскопии глотки;
17. рентгенографии глотки с искусственным контрастированием (фарингография);

18. рентгенографии и рентгеноскопии пищевода;
19. обзорных рентгенографии и рентгеноскопии органов брюшной полости;
20. рентгенографии и рентгеноскопии желудка и двенадцатиперстной кишки при пероральном контрастировании (в том числе при первичном двойном контрастировании);

**3) Типовые задания для оценивания результатов сформированности компетенции на уровне «Владеть»** (решать усложненные задачи на основе приобретенных знаний и умений, с их применением в нетипичных ситуациях, формируется в процессе практической деятельности):

#### **ЗАДАЧА № 1**

Больная 37 лет поступила с жалобами на наличие образования в правом подреберье, чувство тяжести там же. Известно, что образование она прощупала самостоятельно три месяца тому назад. При осмотре выявлена небольшая деформация живота за счет выбухания правых отделов. Сразу ниже края печени пальпируется образование округлой формы мягкоэластической консистенции с нечеткими контурами, безболезненное. Подвижность его ограничена, размеры 10х12 см. При ирригоскопии установлено сдавление и оттеснение восходящей кишки кпереди и медиально. Признаков инфильтрации стенок кишки в области смещения не выявлено. При УЗИ в брюшной полости определяется анэхогенное подвижное округлое образование с четким ровными контурами и тонкой капсулой. Расположено образование верхним полюсом под правой долей печени, а нижним - на уровне бифуркации аорты. Внутри образования при цветном доплеровском картировании сосуды не определяются. При компьютерном томографическом исследовании в правой половине брюшной полости определяется инкапсулированное жидкостное образование однородной структуры, плотностью 3 ед.Н. Расположено образование так, что занимает практически весь передне-задний размер правой половины брюшной полости. Верхний контур образования граничит с нижней поверхностью правой доли печени. По передней поверхности образования расположен правый изгиб толстой кишки. Нижняя граница образования расположена на 4 см выше гребешковой линии. К нижнему полюсу образования прилежат петли толстой кишки.

#### **Ваше заключение:**

1. Рак толстой кишки
2. Рак почки
3. Неорганный забрюшинный кистоз.
4. Метастатическое поражение лимфатических узлов брюшной полости

Дополнительные вопросы:

1. Какое заболевание можно предположить по клинической картине?
2. Назовите методы ЛД, позволяющие дифференцировать рак почки?
3. Дифференциальная лучевая диагностика рака толстой кишки

#### **Эталон ответа: 3**

#### **ЗАДАЧА № 2**

Больной 68 лет, поступил с жалобами на дискомфорт за грудиной при приеме грубой или острой пищи, отрыжку воздухом с примесью кислого содержимого, возникающую после приема пищи, потерю веса до 5 кг в течение 4 месяцев, слабость, слюнотечение. Из анамнеза заболевания известно, что выше представленные жалобы появились в течение последних 5 месяцев, когда впервые больной почувствовал дискомфорт после приема грубой пищи. Стал придерживаться щадящей диеты. Постепенно возникла икота и другие жалобы. Затем клинические проявления стали усиливаться. Из перенесенных болезней: язвенная болезнь 12-перстной кишки вне обострения в течение 10 лет.

При рентгенологическом исследовании определяется циркулярный дефект наполнения в нижней трети грудного отдела пищевода (ретроперикардиальный сегмент по Бромбарту). Выше места сужения расположено супрастенотическое расширение просвета пищевода диаметром до 3 см. На границе суженной части пищевода и неизменной стенки пищевода расположены по обоим контурам «ступеньки». Над областью сужения расположены полиповидные разрастания размерами 10х15 мм, перекрывающие просвет пищевода. Протяженность суженного участка достаточно велика, так что заполнить желудок бариевой взвесью не представлялось возможным в связи с угрозой регургитации. Через 3, 5 часа в супрастенотически расширенной части пищевода выявлены остатки контрастного вещества и слизи. Контрастное вещество равномерно импрегнирует суженный «канал» до кардии. Протяженность его около 9 см. При эндоскопическом исследовании верхних отделов пищеварительного тракта в дистальном отделе пищевода на расстоянии 38 см от

резцов имеется стенозирующая опухоль в виде полиповидных разрастаний красноватого цвета, выше которой на правой стенке на расстоянии 15 мм от основной опухоли имеется «отсев» в виде полиповидных разрастаний диаметром 8 мм. При КТ нижней части грудной полости и брюшной полости выявлено равномерное утолщение стенок пищевода до 9-20 мм на протяжении 45 мм краниальнее кардио-эзофагеального перехода. Стенка желудка в области проксимального отдела также изменена: она локально утолщена до 26 мм в области субкардии и верхней трети тела желудка, а также утолщена до 8-15 мм по передней и задней стенки проксимального отдела желудка. Просвет в области суженной части пищевода колеблется от 2 до 4 мм. Определяются пакеты увеличенных и уплотненных групп лимфатических узлов в области малого сальника.

Ваше заключение:

1. Варикозное расширение вен пищевода
2. Дивертикул пищевода
3. Рак проксимального отдела желудка с переходом на дистальный отдел пищевода и лимфогенным метастазированием в узлы верхнего этажа брюшной полости.
4. Рак нижней трети грудного отдела пищевода.

Дополнительные вопросы:

1. Какое заболевание можно предположить по клинической картине?
2. Назовите методы ЛД, позволяющие дифференцировать рак от других заболеваний пищевода?
3. Дифференциальная лучевая диагностика дивертикула пищевода.

**Эталон ответа: 3**

**ЗАДАЧА № 3**

Больной Н, 49 лет, обратился с жалобами на опоясывающие боли в верхней части брюшной полости, не связанные с приемом пищи и временем суток. Боли купировались приемом 4-х таблеток баралгина. Впервые обратил внимание на боли за 2 месяца до обращения. При УЗИ исследовании брюшной полости, произведенном за 9 месяцев до обращения была выявлена киста поджелудочной железы и больной был предупрежден о безопасном течении заболевания. Однако вскоре возникли боли опоясывающего характера и больной обратился в поликлиническое отделение института хирургии, где ему было предложено провести КТ обследование брюшной полости.

При КТ исследовании было выявлено наличие значительного количества жидкости в брюшной полости, расширение тела поджелудочной железы до 27 мм, неомогенность изображения тела поджелудочной железы и полицикличность его контуров. Плотность паренхимы в области хвоста равна 12-19 ед.Н. В теле поджелудочной железы визуализировалась киста размерами 19x18 мм с содержимым плотностью 2 ед.Н. В оставшихся частях тела поджелудочной железы отмечены участки плотностью до 30 ед.Н. с вкраплениями менее плотных до 21 ед.Н. В гепатодуоденальной связке была выявлена группа увеличенных и уплотненных лимфатических узлов. Кроме того, инфильтративные изменения определялись вокруг аорты на протяжении отхождения чревного ствола до уровня левой почечной ножки. В связи с инфильтративными изменениями на этом участке контур аорты в переднем отделе отдельно выявить было невозможно. Увеличен левый надпочечник.

Ваше заключение:

1. Киста тела поджелудочной железы
2. Рак тела поджелудочной железы в сочетании с кистой тела поджелудочной железы, осложненные лимфогенным метастазированием в узлы малого сальника, асцитом, поражением левого надпочечника и инфильтрацией парааортальной области.
3. Хронический панкреатит
4. Лимфаденопатия забрюшинного пространства.

Дополнительные вопросы:

1. Какое заболевание можно предположить по клинической картине?
2. Назовите методы ЛД, позволяющие дифференцировать рак от других заболеваний поджелудочной железы?
3. Дифференциальная лучевая диагностика панкреатита

**Эталон ответа: 2**

**ЗАДАЧА № 4**

Больной 47 лет поступил с жалобами на приступообразные боли опоясывающего характера. Болен

в течение 5 лет. При рентгенологическом исследовании верхних отделов пищеварительного тракта в желудке натощак выявлено значительное количество жидкости. Объем желудка увеличен. Складки слизистой отечные. Отмечает периодически возникающий спазм привратника. Луковица 12-перстной кишки деформирована: по задне-медиальной стенке ее расположена «ниша» размерами около 2 см в диаметре с признаками трехслойности. Пассаж контрастного вещества по 12-перстной кишке замедлен, периодически возникает дуодено-гастральный рефлюкс.

Ваше заключение:

1. Дивертикул 12-перстной кишки
2. Пенетрирующая язва луковицы 12-перстной кишки, сопровождающаяся деформацией луковицы, пенетрацией в поджелудочную железу и возможно гепато-дуоденальную связку. Функциональные изменения в виде нарушения моторно-эвакуаторной функции желудка, гиперсекреция.
3. Удвоение 12-перстной кишки.
4. Мегадуоденум.

Дополнительные вопросы:

1. Какое заболевание можно предположить по клинической картине?
2. Дифференциальная лучевая диагностика дивертикула 12-перстной кишки?
3. Дифференциальная лучевая диагностика Язвы луковицы 12-перстной кишки

**Эталон ответа: 2**

### **ЗАДАЧА № 5**

Больная Ж., 52 лет, предъявляет жалобы на повышенный аппетит, нервозность, обмороки и приступы тахикардии, возникающие при голодании. Болеет в течение 4 месяцев. Для профилактики приступов заболевания съедала до 1 кг сахара в сутки.

Обследование: Общий анализ крови и мочи без патологии. Уровень глюкозы крови во время приступа 40 мг%. При УЗИ и КГ органов брюшной полости патологии не выявлено. При селективной ангиографии верхней брыжеечной артерии и чревного ствола в области хвоста поджелудочной железы выявлено округлое образование, гиперваскулярное в артериальную фазу контрастирования, размерами 1 см.

Ваше заключение:

1. Хронический панкреатит с преимущественным поражением хвоста поджелудочной железы.
2. Сахарный диабет, декомпенсация.
3. Рак хвоста поджелудочной железы.
4. Инсулинома хвоста поджелудочной железы.
5. Глюкагонома хвоста поджелудочной железы.

Дополнительные вопросы:

1. Какое заболевание можно предположить по клинической картине?
2. Назовите методы ЛД, позволяющие дифференцировать рак от других заболеваний поджелудочной железы?
3. Дифференциальная лучевая диагностика панкреатита.

**Эталон ответа: 4**

### **ЗАДАЧА № 6**

Больная Н., 55 лет, поступила в клинику с жалобами на тупые боли в правом подреберье. Из анамнеза: болеет в течение 3 месяцев.

Обследование: При пальпации в правом подреберье определяется мягковатой консистенции край печени. Лабораторные показатели гомеостаза не отклонены от нормы. При УЗИ и КТ в правой доле печени округлое образование до 5 см в диаметре. Опухолевые маркеры: альфа-фетопротеин, СА-19,9, РЭА в пределах нормы. При селективной ангиографии чревного ствола в 6 и 7 сегментах печени в паренхиматозную фазу определяется округлое образование 10x15x16 см с участками накопления и задержкой контрастного вещества в сосудистых пространствах неправильной формы до 3-4 см. Со стороны других органов и систем патологии не выявлено.

Ваше заключение:

1. Гепатоцеллюлярная карцинома.
2. Фибронодулярная гиперплазия правой доли печени.

3. Кавернозная гемангиома печени.
4. Гепатоцеллюлярная аденома печени.
5. Цистаденома печени.

Дополнительные вопросы:

1. Какое заболевание можно предположить по клинической картине?
2. Назовите методы ЛД, позволяющие дифференцировать карциному от других заболеваний печени.
3. Дифференциальная лучевая диагностика гемангиомы печени.

**Эталон ответа: 3**

#### **ЗАДАЧА № 7**

Мальчик 15 лет, жалобы на головную боль, атаксию. На МРТ, выполненной до и после контрастного усиления в заднем отделе моста мозга выявлено образование округлой формы, с неровными контурами, размерами 1х1.5 см, сдавливающее IV желудочек. Образование имеет гетерогенный сигнал на всех последовательностях, окружено гипоинтенсивным ободком гемосидерина. Отек, масс-эффект отсутствуют. На постконтрастных томограммах имеется слабое накопление парамагнетика.

Предположительный диагноз: 1) кавернозная ангиома? 2) контузионный очаг? 3) глиальная опухоль? 4) инфаркт мозга?

**Эталон ответа: 1.**

#### **Задача 8.**

Мужчина 35 лет, поступил в приемное отделение с жалобами на сильнейшую головную боль, возникшую остро, тошноту, однократную рвоту. Анальгетики – без эффекта. Головная боль усиливается при небольшом движении, перемене положения тела. Страдает артериальной гипертензией несколько лет.

При осмотре умеренно выражены менингеальные симптомы. АД 180/100 мм рт.ст.

Экстренно проведена компьютерная томография. Определяется примесь крови к ликвору в субарахноидальных пространствах и в области базальных цистерн.

Предположительный диагноз? Нужны ли, по-вашему, какие-либо дополнительные исследования и с какой целью?

**Эталон ответа:** субарахноидальное кровоизлияние. КТА интракраниальных артерий для выявления возможной аневризмы.

#### **ЗАДАЧА 9**

Мужчина 78 лет, доставлен СМП с жалобами на слабость в правых конечностях, нарушение речи, возникшие остро, около 4-х часов назад.

На КТ – отчетливой зоны патологически измененной плотности не выявлено. Определяется сглаженность коры островка слева, гиперденсная левая СМА.

На МРТ, диффузно-взвешенном изображении, определяется зона ограничения диффузии в кортикально-субкортикальных отделах левой височной доли.

Предположительный диагноз? Назовите дополнительные диагностические признаки, возможные при данной патологии.

**Эталон ответа:** ОНМК по ишемическому типу в бассейне левой СМА. Дополнительные диагностические ранние признаки ОНМК: снижение дифференцировки серого и белого вещества, нарушение дифференцировки чечевицеобразного ядра.

#### **ЗАДАЧА 10.**

Мужчина, 70 лет, при выполнении КТ без контрастного усиления для выявления нефролитиаза, забрюшинно в области брюшной аорты выявлено крупное образование веретенообразной формы, расположенное ниже отхождения почечных артерий, распространяющееся до уровня бифуркации.

Какое обследование необходимо провести для установки правильного диагноза? Какой предварительный диагноз возможен?

**Эталон ответа:** необходимо провести КТ аортографию с контрастным усилением. Подозрение на инфраренальную аневризму брюшной аорты.

### **ЗАДАЧА 11.**

Мужчина 40 лет, доставлен СМП в приемное отделение с жалобами на нарастающие боли в левой половине грудной клетки, вдоль позвоночника, не купирующиеся анальгетиками. Боли возникли после физической нагрузки. В анамнезе – артериальная гипертензия. На экг признаков инфаркта миокарда не выявлено. Кт органов грудной клетки без контрастного усиления – без патологии. Расширения грудной аорты не выявлено.

О какой патологии можно думать? Какое обследование необходимо провести для установки правильного диагноза?

**Эталон ответа:** расслоение аорты. Необходимо провести КТ с болюсным контрастным усилением, желательно с использованием кардиосинхронизатора.

### **ЗАДАЧА 12.**

Женщина 35 лет, поступила в клинику в тяжелом состоянии, с жалобами на сильную одышку, однократный эпизод кровохарканья. Принимает оральные контрацептивы.

При КТ без контрастного усиления в легких выявлено обеднение сосудистого рисунка, единичные участки уплотнения в субплевральных отделах легких клиновидной формы, неоднородной структуры.

Предположительный диагноз? Какое обследование необходимо провести для уточнения диагноза?

**Эталон ответа:** косвенные признаки ТЭЛА.

Необходимо провести ангиопульмонографию.

### **ЗАДАЧА 13.**

Мужчина 63 года, на 14 сутки после операции – простатэктомии по поводу рака предстательной железы отмечает появление сильной одышки, слабость. При нативном кт в легких выявлен небольшой участок уплотнения легочной ткани. Отмечается расширение легочных артерий. Аорта без особенностей.

Предположительный диагноз? Какое обследование необходимо провести для уточнения диагноза?

Как отличить участок инфаркта легочной ткани от воспалительных изменений?

**Эталон ответа:** нельзя исключить ТЭЛА. Необходимо провести ангиопульмонографию.

Участок инфаркта не накапливает контрастное вещество в отличие от участка пневмонии.

### **ЗАДАЧА 14.**

Пациентка 32 лет обратилась к врачу с жалобами на кашель, повышение температуры до 38°, одышку, слабость. Заболела остро, в анамнезе-промокла под дождём 3 дня назад.

Вопросы:

1. Какой метод лучевой диагностики необходим для постановления диагноза?

2. В каких проекциях или проекции необходимо произвести исследование и почему?

3. Назовите основные легочные синдромы в рентгенологии, приведите по 1-2 примера, характерных для каждого вида.

Ответы:

1. Обзорная рентгенография грудной клетки в прямой и боковой проекции.

2. Прямая и боковая проекция, для уточнения локализации поражения, диф.диагностики. В случае, если на обзорной рентгенограмме в прямой проекции изменений нет (ранние сроки исследования, вирусная этиология), боковую проекцию снимать нецелесообразно.

3. Просветление (эмфизема, пневмоторакс), тотальное затемнение (гидроторакс, обтурационный ателектаз главного бронха), ограниченное (пневмония очаговая, сегментарный/долевой ателектаз), очаговое затемнение (туберкулема, метастаз), очаговая диссеминация (диссеминированный туберкулез), круглая тень (не дренирующийся абсцесс, гамартома), кольцевидная тень (киста, туберкулезная каверна, опухоль с распадом), изменения легочного рисунка (пневмония), изменения корней легких (первичный туберкулезный комплекс, рак главного бронха).

### **ЗАДАЧА № 15.**

Больной А., 17 лет. Предъявляет жалобы на наличие тяжести в эпигастральной области, чувство распирания верхней части живота после еды. Данные жалобы появились три месяца тому назад. При эндоскопическом исследовании верхних отделов пищеварительного тракта выявили

наличие плоского экзофитного образования на широком основании с наличием мелкого поверхностного изъязвления в центре.

При компьютерно-томографическом исследовании удалось визуализировать патологическое образование, расположенное в препилорической области по большой кривизне. Форма образования овальная, размеры 7х4 мм, контуры четкие, ровные. В центре образования расположено депо контрастного вещества размерами 3х2 мм. Стенки желудка на всем протяжении эластичные. Луковица и петля 12-перстной кишки не изменены.

Вопросы.

1. Какое вы можете дать заключение описанной картине?
2. Нужно ли провести еще какие-либо методы лучевой диагностики?

**Эталон ответа:**

1. Гетеротопия ткани поджелудочной железы в стенку желудка.
2. КТ достоверно отображает изменения, других методов диагностики не требуется.

### **ЗАДАЧА № 16.**

Больной А., обратился с жалобами на опоясывающие боли в верхней части брюшной полости, не связанные с приемом пищи и временем суток. Боли купировались приемом 4-х таблеток баралгина. Впервые обратил внимание на боли за 2 месяца до обращения.

При КТ исследовании было выявлено наличие значительного количества жидкости в брюшной полости, расширение тела поджелудочной железы до 27 мм, неомогенность изображения тела поджелудочной железы и полицикличность его контуров. Плотность паренхимы в области хвоста равна 12-19 ед.Н. В теле поджелудочной железы визуализировалась киста размерами 19х18 мм с содержимым плотностью 2 ед.Н. В оставшихся частях тела поджелудочной железы отмечены участки плотностью до 30 ед.Н. с вкраплениями менее плотных : до 21 ед.Н. В гепатодуоденальной связке была выявлена группа увеличенных и уплотненных лимфатических узлов. Кроме того, инфильтративные изменения определялись вокруг аорты на протяжении отхождения чревного ствола до уровня левой почечной ножки, включая начало мезентериальной артерии. В связи с инфильтративными изменениями на этом участке контур аорты в переднем отделе отдельно выявить было невозможно. Увеличен левый надпочечник.

Вопрос.

Дайте заключение на основании выше приведенного описания.

**Эталон ответа:** Рак тела поджелудочной железы в сочетании с кистой тела, осложненные лимфогенным метастазированием в узлы малого сальника, асцитом, поражением левого надпочечника и инфильтрацией парааортальной области.

### **ЗАДАЧА 17.**

Девочка 8 лет. Заболела внезапно. Среди полного здоровья почувствовала слабость, боль в левом боку. Возник резкий сухой кашель. Температура поднялась до 40°, был сильный озноб. Через несколько часов девочка была госпитализирована.

При поступлении состояние тяжелое. Кожа бледная, губы синюшны, обильный пот. Число дыханий 30 в минуту. Тахикардия. Перкуторно слева в верхнем отделе притупление легочного звука, бронхиальное дыхание и крепитирующие хрипы.

В больнице начали интенсивную противовоспалительную терапию. В течение 3 дней состояние оставалось тяжелым. Временами возникали судороги конечностей. Затем девочка стала отхаркивать много мокроты. За час было выделено около стакана гнойной мокроты.

Почувствовала заметное облегчение. Температура тела снизилась до 37°. Стало прослушиваться много влажных хрипов. Слева по задней поверхности — дыхание с амфорическим оттенком.

Рентгенологическое исследование впервые произведено через 8 дней после поступления в больницу. Рентгенологическое исследование грудной клетки (обзорная рентгенография).

Вопросы к задаче

Определите ведущий патологический легочной синдром.

Перечислите заболевания, которые встречаются при данном патологическом синдроме.

Опишите алгоритм дифференциальной диагностики при данном синдроме.

Какие дополнительные методы лучевой диагностики вам потребуются для установления окончательного диагноза?

Ваше заключение (диагноз).

**Эталон ответа.** Острый абсцесс верхней доли левого легкого.

## Задача 18

### Ситуация

Пациент 64 лет направлен в поликлинику по месту жительства для дообследования.

### Жалобы

Жалоб не предъявляет

### Анамнез заболевания

При ультразвуковом исследовании малого таза для оформления санаторно-курортной карты выявлено объемное образование. Пациент направлен на дообследование.

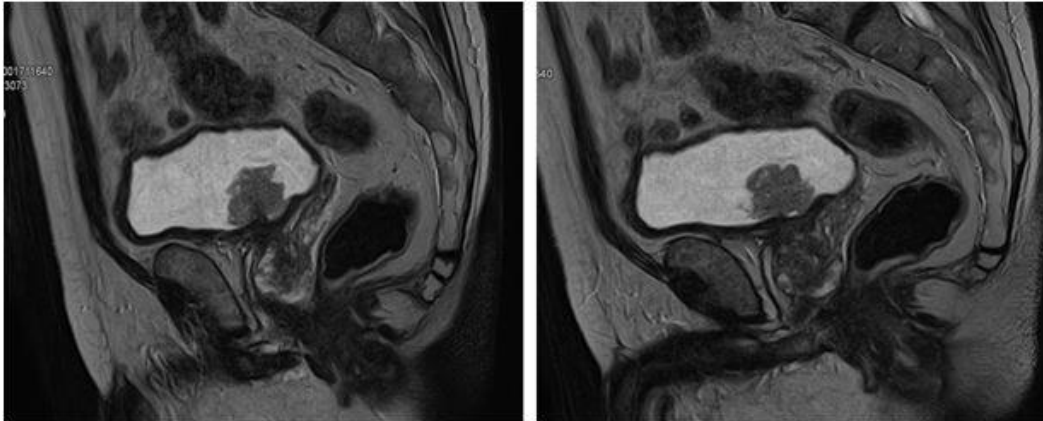
### Анамнез жизни

Без особенностей

### Объективный статус

Без особенностей

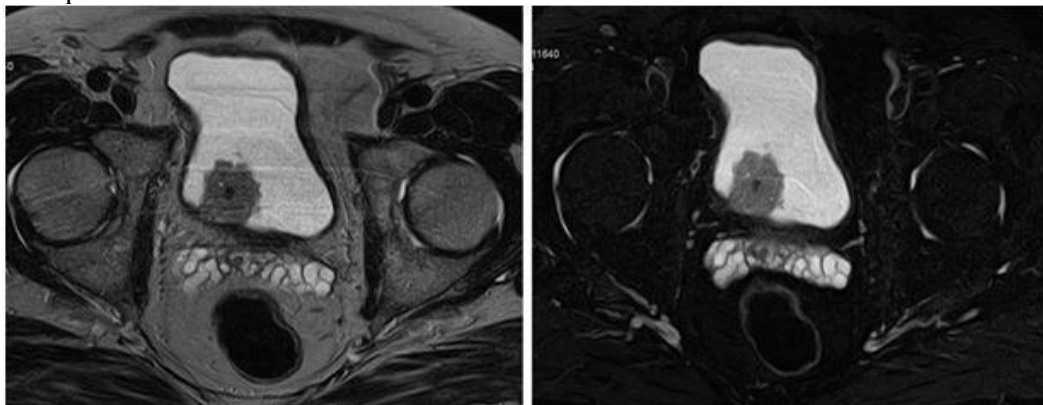
### Изображение №1



1. Назовите метод лучевой диагностики, который был выполнен и представлен на изображении №1

- а. линейная рентгенография
- б. магнитно-резонансная томография
- в. рентгенография
- г. компьютерная томография

### Изображение №2

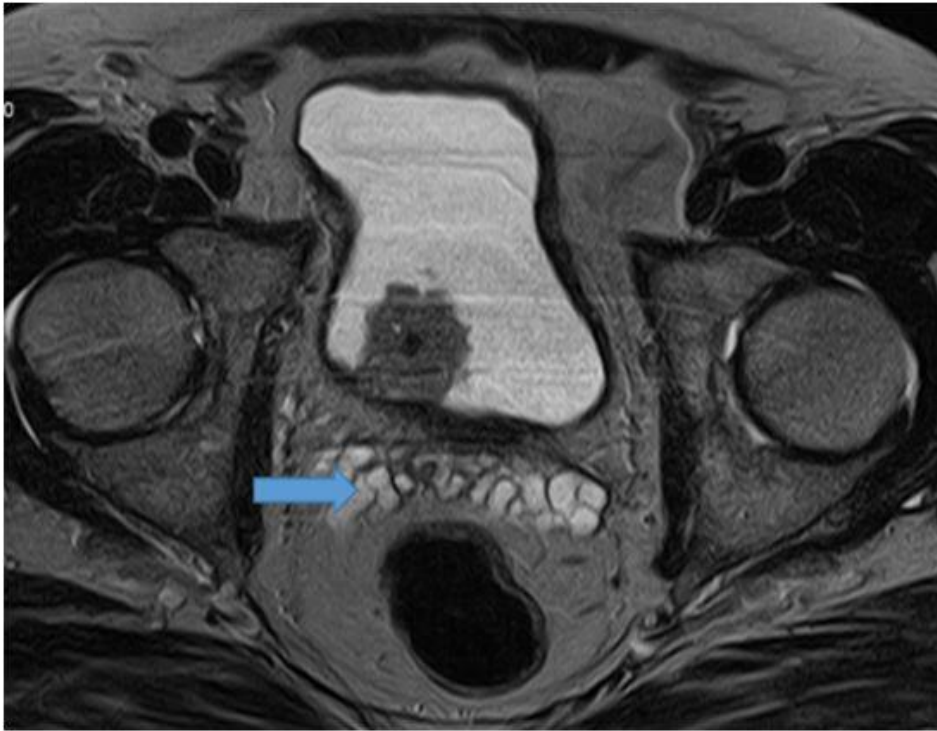


2. На изображении №2 сканы представлены в \_\_\_\_\_ плоскости

- а. коронарной
- б. сагиттальной
- в. аксиальной
- г. фронтальной

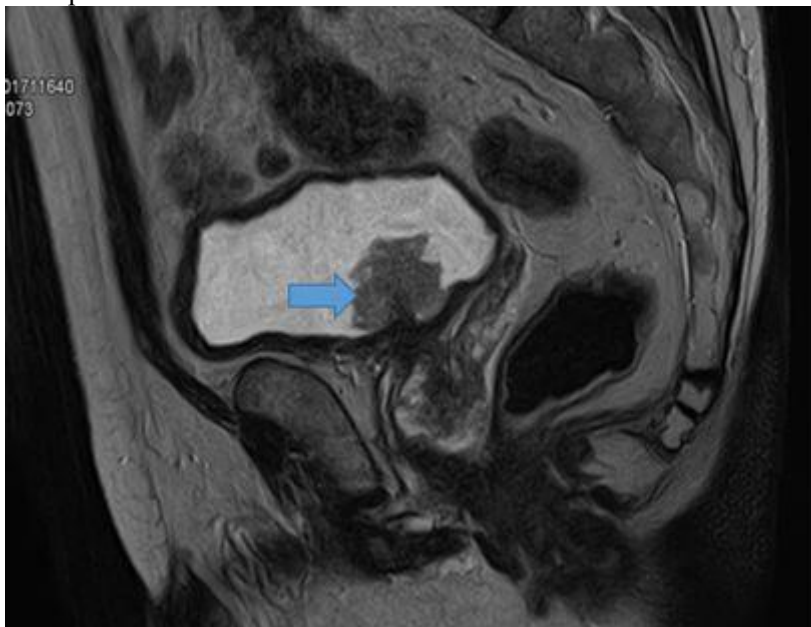
### Изображение №3





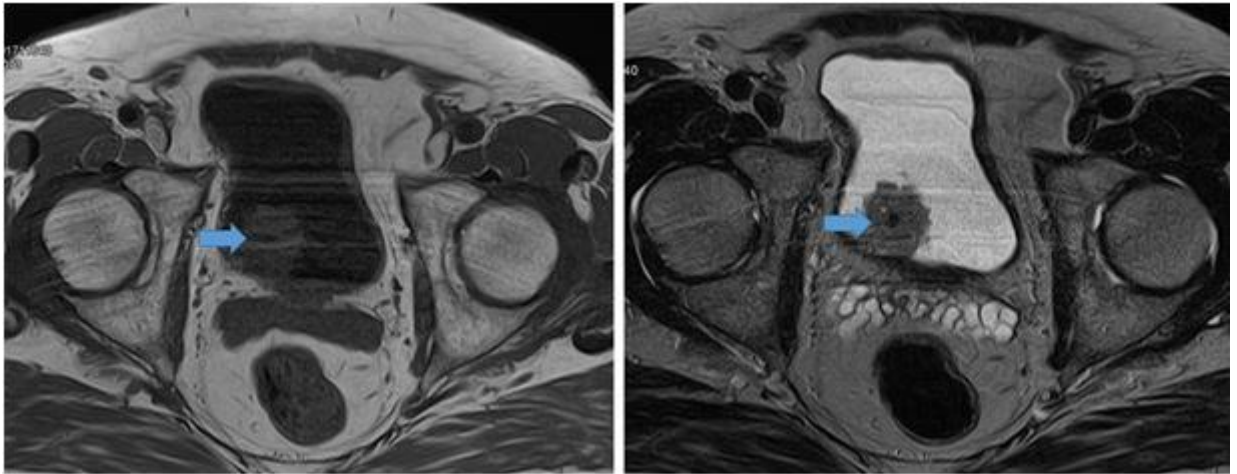
3. На серии сканов (Изображение №3) стрелка указывает на
- а. семявыбрасывающий проток
  - б. венозные сплетения
  - в. семенные пузырьки
  - г. предстательную железу

Изображение №4



4. Объемное образование, указанное стрелкой на изображении №4, расположено в
- а. мочеточнике
  - б. семенных пузырьках
  - в. предстательной железе
  - г. мочевом пузыре

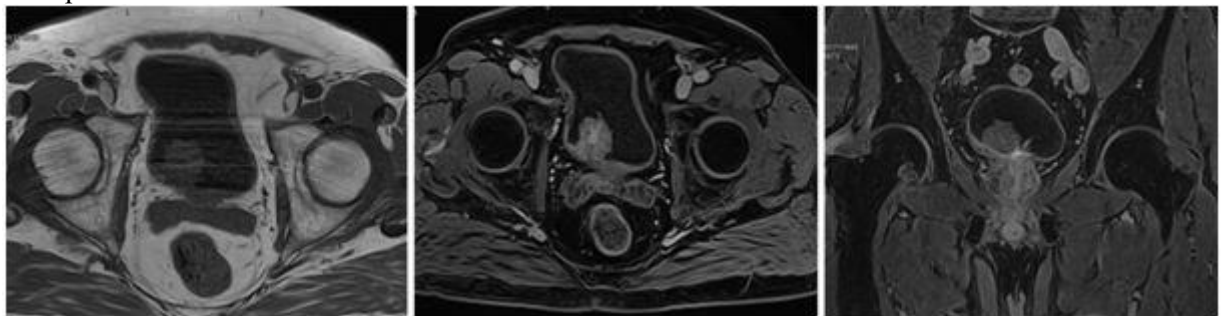
Изображение №5



5. Образование, указанное стрелкой на изображении №5, по структуре

- а. кистозное
- б. хрящевое
- в. солидно
- г. костное

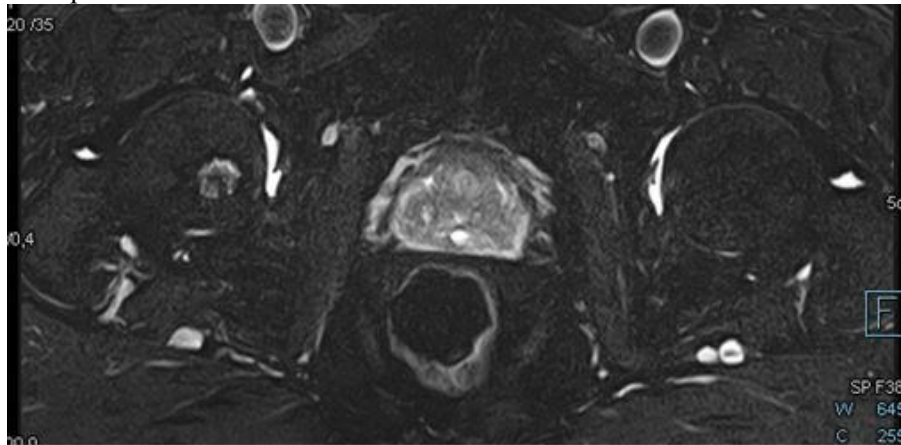
Изображение №6



6. На представленных сканах (Изображение №6) в мочевом пузыре можно предположить

- а. конкремент
- б. сложную кисту
- в. опухоль
- г. дивертикул

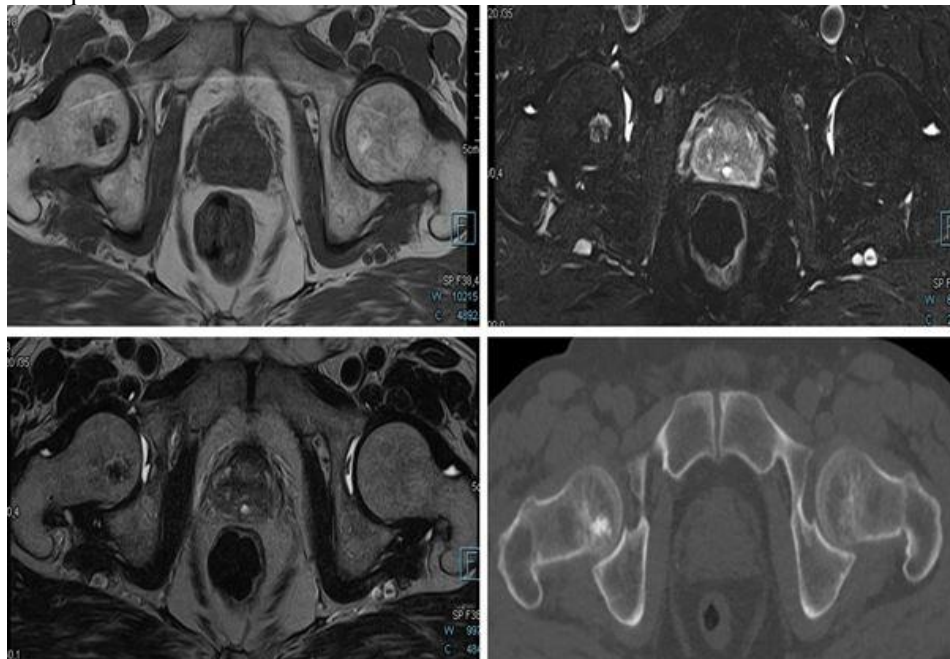
Изображение №7



7. У этого же пациента выявлены изменения в бедренной кости, какой режим сканирования (тип взвешенности) представлен на изображении №7

- а. T2FS
- б. T2
- в. DWI
- г. T1FS

Изображение №8



8. С учетом представленных снимков (Изображение №8) изменения в головке правой бедренной кости могут соответствовать

- а. литическому метастазу
- б. энхондроме
- в. остеоме
- г. хондробластоме

9. Наиболее точным методом выявления конкремента в интрамуральном отделе мочеточника является
- урография
  - магнитно-резонансная томография
  - компьютерная томография
  - ультразвуковое исследование
10. Какой тип конкрементов в чашечках при КТ имеет минимальную плотность
- струвиты
  - ураты
  - фосфаты
  - оксалаты
11. Выделительная фаза сканирования при КТ выполняется на
- 30-40 сек
  - 5-7 мин
  - 90-120 сек
  - 10-15 мин
12. Противопоказанием для планового (не по жизненным показаниям) КТ мочевого пузыря с внутривенным контрастированием является
- кардиостимулятор
  - острая респираторная вирусная инфекция
  - скорость клубочковой фильтрации менее 25 мл/мин
  - аллергия на морепродукты

Эталон ответа

1	2	3	4	5	6	7	8	9	10	11	12
Б	В	В	Г	В	В	А	Б	В	Б	Б	В

## Задача 19

### Ситуация

Пациент 16 лет обратился за медицинской помощью в поликлинику по месту жительства.

### Жалобы

На боль в правом коленном суставе, усиливающуюся ночью. Ограничение движений в коленном суставе и увеличение его в объеме.

### Анамнез заболевания

3 месяца назад во время игры в футбол была травма. За медицинской помощью не обращался, применял местно нестероидные противовоспалительные мази с непродолжительным эффектом. Ранее были неоднократные травмы во время занятий спортом.

### Анамнез жизни

Без особенностей

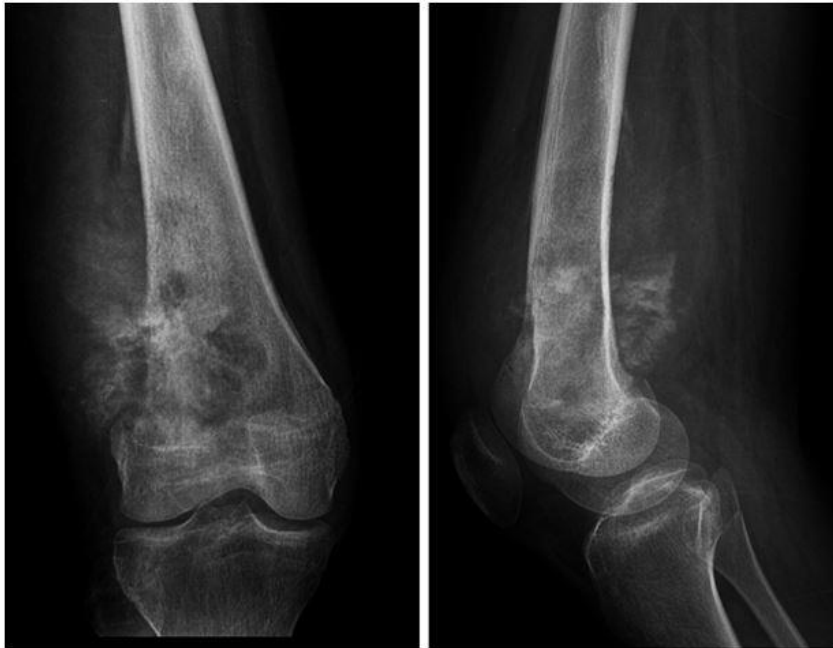### Объективный статус

Кожа над правым коленным суставом гиперемирована, выраженный отек мягких тканей и ограничение движения в суставе. Отмечается увеличение объема мягких тканей в области коленного сустава, вероятно, за счет его отека.

01. В соответствии со стандартом медико-санитарной помощи N 1467н от 2012 г. лучевым методом, с которого следует начать обследование пациента, является
- рентгенография \*
  - компьютерная томография
  - радиоизотопное исследование

г. магнитно-резонансная томография

Изображение №1



02. При рентгенографии правого коленного сустава в двух проекциях (Изображение №1) изменения выявляются в

- а. бедренной кости \*
- б. большеберцовой кости
- в. малоберцовой кости
- г. надколеннике

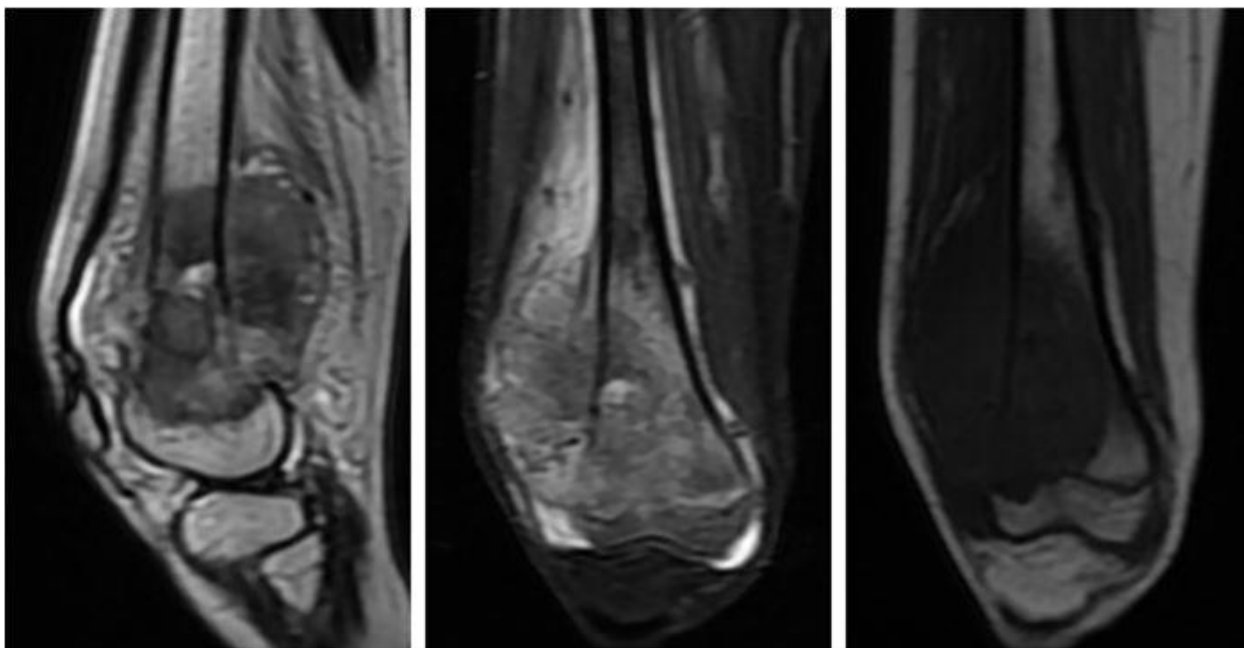
03. При рентгенографии правого коленного сустава в двух проекциях (Изображение №1) выявлены

- а. зона снижения минеральной плотности в диафизе бедренной кости, наличие нидуса в центральных отделах
- б. ячеисто-трабекулярная перестройка бедренной кости, истончение кортикального слоя, без его деструкции
- в. литическая деструкция бедренной кости, перистальная реакция \*
- г. литическая деструкция надколенника, формирование внекостного компонента

04. Методом лучевой диагностики, который показан пациенту для уточнения структуры образования в кости, является

- а. рентгенография
- б. позитронно-эмиссионная томография
- в. ультразвуковое исследование
- г. магнитно-резонансная томография \*

Изображение №2



05. При магнитно-резонансной томографии (Изображение №2) выявлены
- а. солидная опухоль большеберцовой кости, истончение кортикального слоя и формирование внекостного компонента
  - б. деструкция бедренной кости, внекостный компонент, инфильтрация мышц \*
  - в. кистозное образование бедренной кости, реактивный гиперостоз
  - г. жировой структуры опухоль, врастание в бедренную кость и инфильтрация костного мозга
06. Показанием для МРТ у данного пациента является
- а. измерение плотности опухоли
  - б. уточнения степени деструкции кортикального слоя
  - в. оценка структуры мягкотканного компонента \*
  - г. диагностика отдаленных метастазов

07. Патологическая зона перестройки бедренной кости в данном наблюдении, относится к
- инфекционному воспалительному заболеванию
  - дегенеративному заболеванию
  - метаболической остеопатии
  - опухоли \*
08. После анализа данных, полученных при рентгенографии и МРТ (Изображения №1, 2), предполагаемое заключение
- остеогенная саркома \*
  - оссифицирующий миозит
  - синовиальный хондроматоз
  - адамантинома
09. Наиболее частой злокачественной костной опухолью у детей является
- остеогенная саркома \*
  - хондросаркома
  - злокачественная фиброзная гистиоцитома кости
  - гигантоклеточная опухоль
10. Дополнительным методом лучевой диагностики, который показан пациентам с новообразованиями костей для оценки распространенности опухолевого процесса (определение М стадии), является
- ультразвуковое исследование брюшной полости
  - рентгенография пораженной области и близлежащего сустава в двух проекциях с линейкой
  - позитронно-эмиссионная томография \*
  - магнитно-резонансная томография малого таза
11. Лучевым методом, который позволяет провести первичную диагностику и спрогнозировать хирургу при необходимости органосохраняющий вид реконструкции при опухоли коленного сустава, является
- магнитно-резонансная томография коленного сустава
  - рентгенография пораженной области и близлежащего сустава в двух проекциях с линейкой \*
  - ультразвуковое исследование мягких тканей голени
  - позитронно-эмиссионная томография
12. Абсолютным противопоказанием для МРТ коленного сустава является
- вес пациента более 100 кг
  - 3 триместр беременности
  - титановый имплант в тазобедренном суставе
  - нейростимулятор \*

Эталон ответа

1	2	3	4	5	6	7	8	9	10	11	12
А	А	В	Г	Б	В	Г	А	А	В	Б	Г

## Задача 20

### Ситуация

Пациент 43 лет был доставлен в травматологический пункт бригадой скорой медицинской помощи.

### Жалобы

Выраженные боли в поясничной области.

### Анамнез заболевания



Жалобы появились после падения со второго этажа.

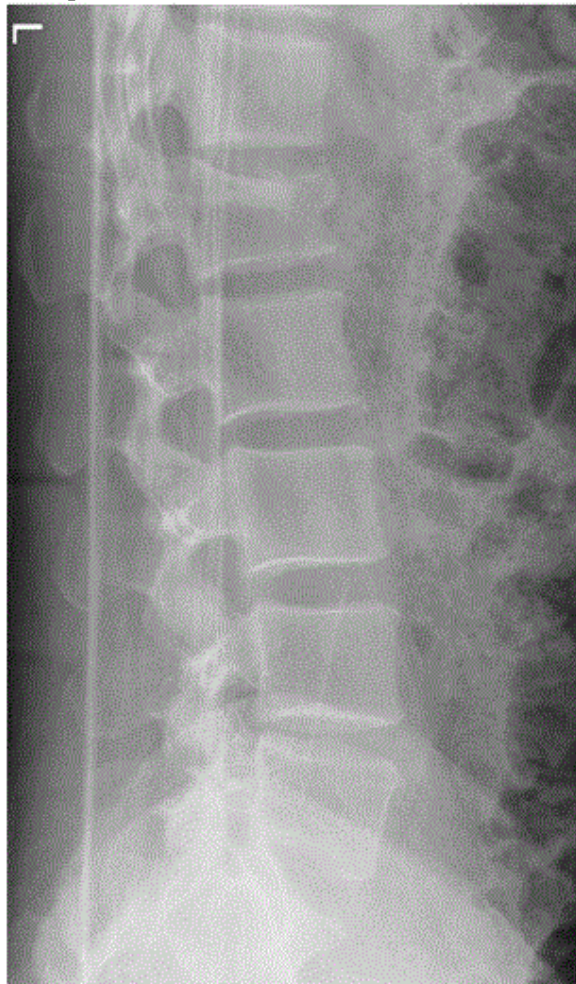
**Анамнез жизни**

Неотягощен.

**Объективный статус**

При осмотре: болезненность при пальпации поясничного отдела.

Изображение №1

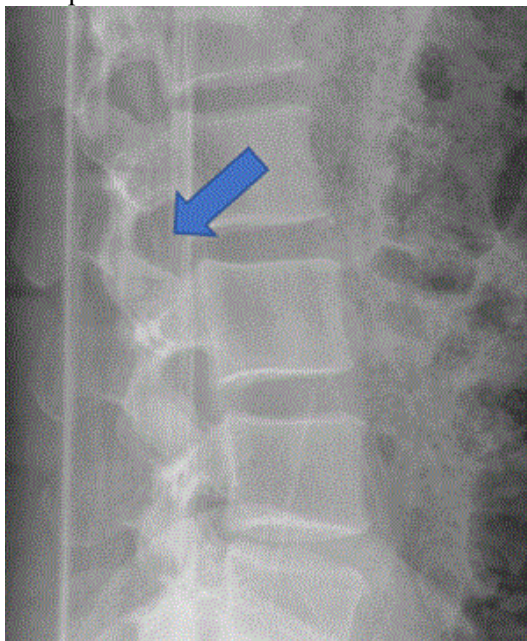


01. Назовите метод лучевой диагностики, который был выполнен пациенту и представлен на изображении (Слайд №1)

- а. рентгенография \*
- б. магнитно-резонансная томография
- в. рентгеновская томография
- г. компьютерная томография

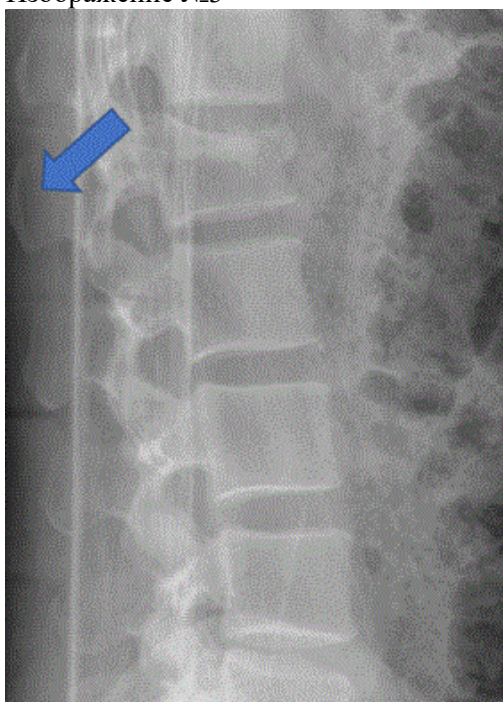


Изображение №2



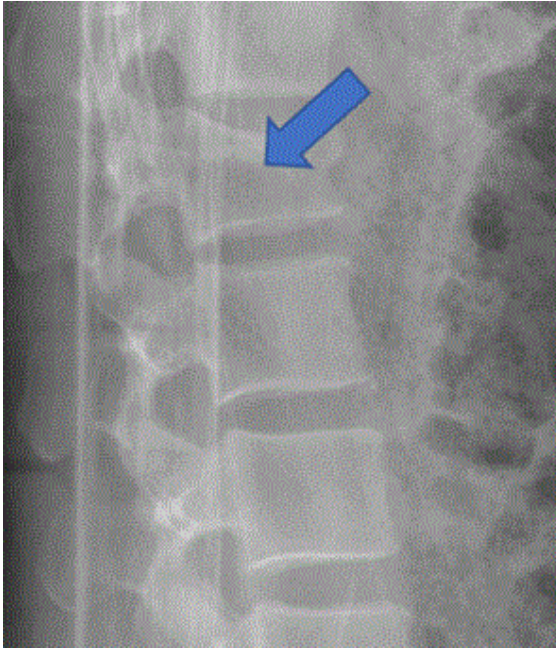
02. На изображении №2 стрелка указывает на
- а. остистый отросток
  - б. межпозвонковое отверстие \*
  - в. дужку позвонка
  - г. межпозвонковый диск

Изображение №3



03. На изображении №3 стрелка указывает на
- а. остистый отросток \*
  - б. межпозвонковый диск
  - в. межпозвонковое отверстие
  - г. дужку позвонка

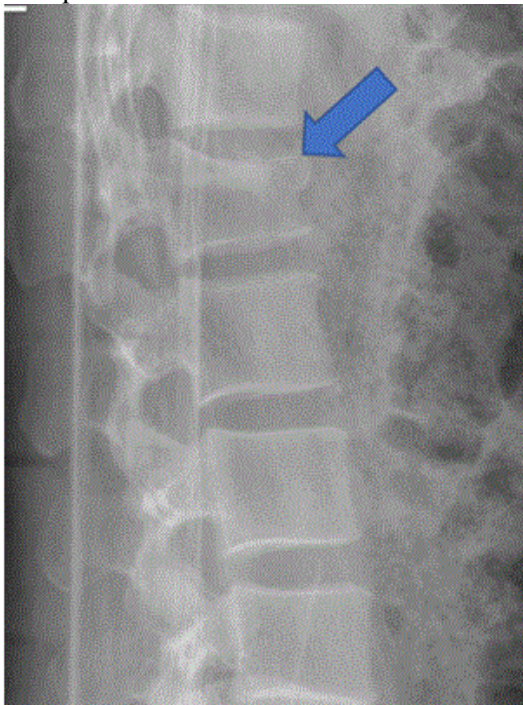
Изображение №4



04. На изображении №4 стрелка указывает на \_\_\_\_\_ позвонок

- а. L1 \*
- б. L2
- в. Th12
- г. Th11

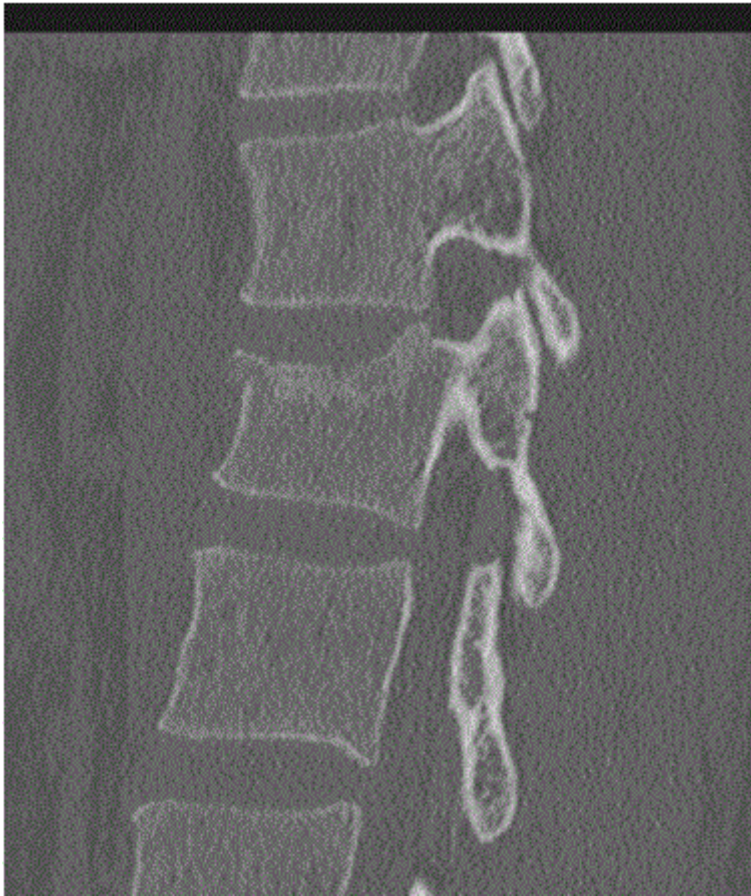Изображение №5



05. На изображении №5 характер выявленных изменений, указанных стрелкой, соответствует

- а. оскольчатому перелому
- б. компрессионному перелому \*
- в. гиганто-клеточной опухоли
- г. фиброзной дисплазии

Изображение №6



06. Назовите метод лучевой диагностики, который был выполнен пациенту и представлен на изображении №6

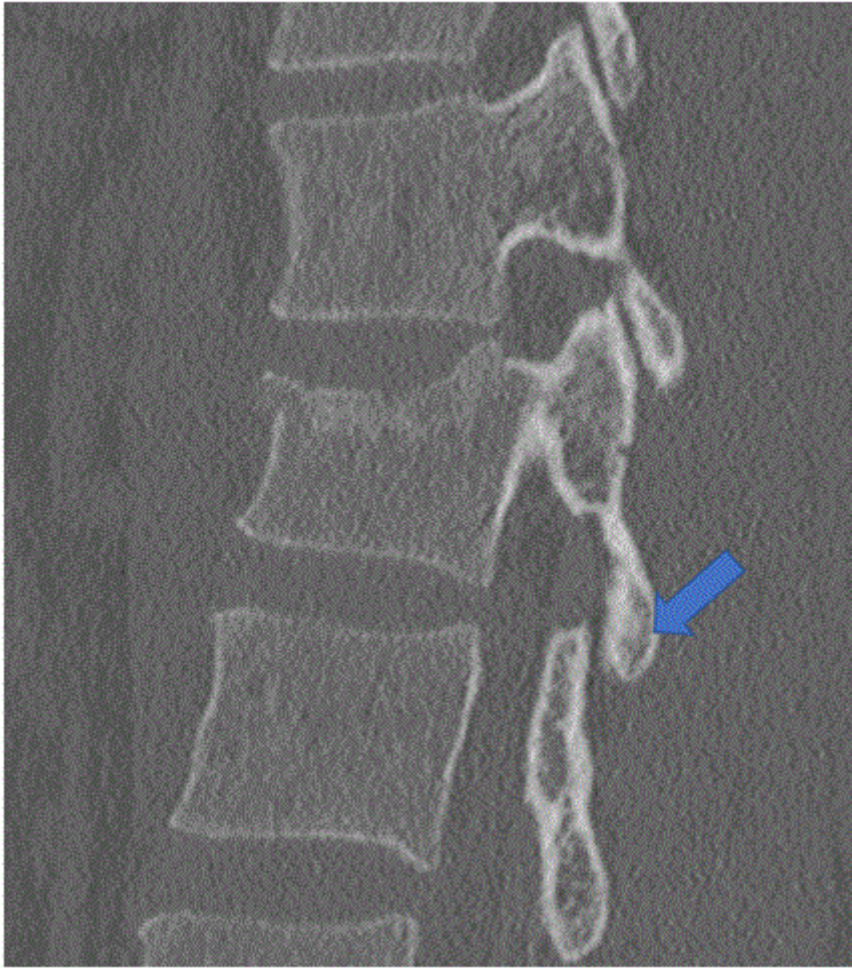- а. магнитно-резонансная томография
- б. компьютерная томография \*
- в. рентгеновская томография
- г. рентгенография

07. На изображении №6 скан представлен в \_\_\_\_\_ проекции

- а. трансверзальной
- б. коронарной
- в. аксиальной
- г. сагиттальной \*



Изображение №7



08. На изображении №7 стрелка указывает на
- а. дужку позвонка
  - б. нижний суставной отросток \*
  - в. замыкательную пластину
  - г. верхний суставной отросток
09. С учетом анамнеза и возраста пациента, наиболее вероятно причиной изменений, указанных стрелкой на изображениях №5 и 6, является
- а. туберкулезный спондилит
  - б. метастатическое поражение
  - в. травма \*
  - г. первичная костная опухоль
10. Основным и первичным методом исследования опорно-двигательной системы в большинстве случаев является
- а. компьютерная томография
  - б. ультразвуковое исследование
  - в. рентгенологический метод \*
  - г. радионуклидный метод

11. Наиболее точным методом распознавания костных повреждений при травме позвоночника является

- а. магнитно-резонансная томография
- б. рентгеновская томография
- в. компьютерная томография \*
- г. рентгеноскопия

12. Методом, который позволяет выявить отек костного мозга в телах позвонков при травме позвоночника, является

- а. рентгеновская томография
- б. рентгеноскопия
- в. компьютерная томография
- г. магнитно-резонансная томография \*

Эталон ответа

1	2	3	4	5	6	7	8	9	10	11	12
А	Б	А	А	Б	Б	Г	Б	В	В	В	Г

**ОПК-5. Способен организовывать и проводить профилактические (скрининговые) исследования, участвовать в медицинских осмотрах, диспансеризации, диспансерных наблюдениях**

**1) Типовые задания для оценивания результатов сформированности компетенции на уровне «Знать» (воспроизводить и объяснять учебный материал с требуемой степенью научной точности и полноты):**

1. Принципы и порядок организации профилактических (скрининговых) исследований
2. Принципы и порядок организации медицинских осмотров, в том числе предварительных и периодических,
3. Принципы и порядок организации диспансеризации,
4. Принципы и порядок организации диспансерного наблюдения
5. Алгоритм рентгенологического исследования
6. Алгоритм компьютерного томографического исследования)
7. Алгоритм магнитно-резонансно-томографического исследования
8. Ранние признаки заболеваний, а также воздействие вредных и (или) опасных производственных факторов,
9. Методы формирования групп риска развития профессиональных заболеваний
10. Принципы сбора и медико-статистического анализа информации о показателях здоровья населения различных возрастных и гендерных групп
11. Показатели эффективности рентгенологических исследований медицинских осмотров, в том числе предварительных и периодических, диспансеризации, диспансерного наблюдения
12. Показатели эффективности компьютерных томографических) медицинских осмотров, в том числе предварительных и периодических, диспансеризации, диспансерного наблюдения
13. Показатели эффективности магнитно-резонансно-томографических исследований, медицинских осмотров, в том числе предварительных и периодических, диспансеризации, диспансерного наблюдения
14. Автоматизированные системы сбора и хранения результатов рентгенологических исследований органов и систем организма человека
15. Автоматизированные системы сбора и хранения результатов компьютерных томографических исследований органов и систем организма человека
16. Автоматизированные системы сбора и хранения результатов магнитно-резонансно-томографических исследований органов и систем организма человека
17. Проведение медицинских процедур, связанных с облучением пациентов
18. Выписка пациента после терапии радионуклидами
19. Основные контролируемые параметры Радиационного контроля.
20. Правила организации деятельности Дистанционного консультативного центра лучевой диагностики

**2) Типовые задания для оценивания результатов сформированности компетенции на уровне «Уметь» (решать типичные задачи на основе воспроизведения стандартных алгоритмов решения):**

Организовывать проведение профилактических (скрининговых) исследований во время медицинских осмотров, в том числе предварительных и периодических

Организовывать проведение профилактических (скрининговых) исследований при диспансеризации, диспансерного наблюдения в соответствии с действующими порядками оказания медицинской помощи, клиническими рекомендациями (протоколами лечения) по вопросам оказания медицинской помощи, с учетом стандартов медицинской помощи

Интерпретировать и анализировать результаты выполненных рентгенологических исследований органов и систем организма человека

Интерпретировать и анализировать результаты выполненных компьютерных томографических исследований органов и систем организма человека

Интерпретировать и анализировать результаты выполненных магнитно-резонансно-томографических исследований органов и систем организма человека

Выявлять специфические для конкретного заболевания рентгенологические симптомы и синдромы заболеваний органов и систем организма человека,

оценивать динамику их изменений при диспансерном наблюдении

Проводить сравнительный анализ полученных данных с результатами предыдущих рентгенологических исследований (в том числе компьютерных томографических) и магнитно-резонансно-томографических исследований органов и систем организма человека, а также иных видов исследований

Интерпретировать и анализировать информацию о выявленном заболевании и динамике его течения

Анализировать данные иных методов исследований для оценки целесообразности и периодичности проведения рентгенологических исследований

Обосновывать медицинские показания и медицинские противопоказания к применению контрастных лекарственных препаратов при проведении рентгенологических исследований

Обосновывать медицинские показания и медицинские противопоказания к применению контрастных лекарственных препаратов при проведении компьютерных томографических исследований

Обосновывать медицинские показания и медицинские противопоказания к применению контрастных лекарственных препаратов при проведении магнитно-резонансно-томографических исследований

Оформлять заключение по результатам выполненного рентгенологического исследования в соответствии с МК

Оформлять заключение по результатам выполненного компьютерно томографического исследования исследования в соответствии с МК

Оформлять заключение по результатам выполненного магнитно-резонансно-томографического исследования в соответствии с МК

**3) Типовые задания для оценивания результатов сформированности компетенции на уровне «Владеть» (решать усложненные задачи на основе приобретенных знаний и умений, с их применением в нетипичных ситуациях, формируется в процессе практической деятельности):**

1. Проведение рентгенологических исследований в рамках профилактических (скрининговых) исследований, медицинских осмотров, в том числе предварительных и периодических, диспансеризации, диспансерного наблюдения в соответствии с нормативными правовыми актами

2. Интерпретация результатов рентгенологических исследований (в том числе компьютерных томографических) и магнитно-резонансно-томографических исследований органов и систем организма человека

3. Оформление заключения выполненного рентгенологического исследования (в том числе компьютерного томографического),

4. Регистрация в протоколе исследования дозы рентгеновского излучения, полученной пациентом при исследовании.

5. Определение медицинских показаний для проведения дополнительных исследований

6. Оформление экстренного извещения при выявлении рентгенологической картины инфекционного или профессионального заболевания

7. Использование автоматизированной системы архивирования результатов исследования

8. Подготовка рекомендаций лечащему врачу при дальнейшем диспансерном наблюдении пациента

**9.** При планировании и проведении мероприятий по обеспечению радиационной безопасности, принятии решений в области обеспечения радиационной безопасности, анализе эффективности указанных мероприятий органами государственной власти, органами местного самоуправления, а также организациями, осуществляющими деятельность с использованием источников ионизирующего излучения, проводится оценка радиационной безопасности по следующим основным показателям:

- характеристика радиоактивного загрязнения окружающей среды;
- анализ обеспечения мероприятий по радиационной безопасности и выполнения норм, правил и гигиенических нормативов в области радиационной безопасности;
- вероятность радиационных аварий и их масштаб;
- степень готовности к эффективной ликвидации радиационных аварий и их последствий;
- анализ доз облучения, получаемых отдельными группами населения от всех источников ионизирующего излучения;
- число лиц, подвергшихся облучению выше установленных пределов доз облучения.

## 10.ЗАДАЧА

Мужчина 29 лет. Жалоб нет.

При профилактическом флюорографическом исследовании в средостении обнаружено дополнительное образование.

Объективно: состояние удовлетворительное. По органам - без особенностей.

На рентгенограммах в прямой и боковой проекциях, в среднем этаже переднего средостения овальной формы образование, в толще которого выявляются более плотные включения, наружные контуры его четкие, гладкие. Прилежащие отделы легкого не изменены. При КТ исследовании в среднем этаже переднего средостения опухоль с четкими контурами, показатель плотности в различных участках от минус 5 до плюс 60 НУ.

Ваше заключение :

1. Невринома
2. Тератома.
3. Лимфома.
4. Бронхогенная киста.

Дополнительные вопросы:

- 1.Что означает НУ?
2. Что является субстратом, имеющим разную НУ?
3. Дифференциальная диагностика между лимфомой и тератомой

Эталон ответа: 2

## 11.Задача. Проводится пункционная биопсия.

Перечислите признаки возможных осложнений при ангиографическом исследовании.

К каждому признаку подберите соответствующую пару «признак—диагноз»

А- над местом пункции появилась и увеличивается припухлость

Б- после флебографии повысилась температура, появилась боль в зоне исследования

В - повязка над местом пункции артерии пропиталась кровью

Г- после аортографии развились явления ишемии - боль в икроножной мышце пункционного отверстия

1. тромбоз артерии
2. явления флебита
3. гематома в месте пункции кровью
4. наружное кровотечение из правой голени

Эталон ответа:А-3, Б-2, В-4, Г-1

## 12. Задача. Проводится ультразвуковое исследование.

Пациентка 57 лет. Жалоб нет

### Результаты исследования.

Печень размерами: КВР – 129 мм, толщина левой доли 52 мм. Контуры печени четкие ровные. Эхогенность паренхимы повышена. Эхоструктура однородная. Звукопроводимость паренхимы снижена. В правой доле определяется образование 19х15мм гомогенной гиперэхогенной структуры, в левой доле второе гиперэхогенное образование с четкими неровными контурами размерами 18х16 мм. Внутривенные желчные протоки не расширены. Периферический сосудистый рисунок не изменен. Воротная вена не расширена. Печеночные вены не расширены. Нижняя полая вена не расширена. Холедох 5 мм.

Желчный пузырь расположен типично. Размеры пузыря в пределах нормы. Контуры ровные. Форма пузыря правильная. Стенки пузыря не утолщены. Содержимое однородное.

Поджелудочная железа размерами: 22х15х18мм. Контуры ровные. Эхогенность паренхимы повышена. Эхоструктура однородная. Вирсунгов проток не визуализируется..

Селезенка расположена типично. Размеры селезенки: 88х46мм. Эхоструктура паренхимы однородная.

Почки расположены типично. Размеры почек в пределах нормы. Контуры ровные. Толщина паренхимы в пределах нормы. Эхогенность коркового вещества обычная. Кортико - медуллярная дифференциация выражена обычно. Дифференциация “паренхима - почечный синус” четкая. Чашечно-лоханочный комплекс не расширен. Конкременты не определяются.

### Задание:

Напишите заключение по данным УЗИ.

Ваши рекомендации пациенту.



Какие дополнительные методы лучевой диагностики необходимо назначить для уточнения диагноза?

С какими заболеваниями проводить дифференциальную диагностику?

Эталон ответа:

**ЗАКЛЮЧЕНИЕ:** Диффузные изменения печени по типу жирового гепатоза. Гемангиомы печени. Дифференцировать с метастазами – необходимо провести ЦДК..

По возможности дополнить обследование КТ

Контроль УЗИ через 3 месяца.

### **13. Задача.** Ультразвуковое исследование, пациент 39 лет

Анамнез: болен в течение 1 года. Жалобы на периодические ноющие боли в правом подреберье и эпигастрии, усиливающиеся после приема жирной и острой пищи. 3 года назад перенес вирусный гепатит А.

Объективно: общее состояние удовлетворительное. Кожные покровы чистые, склеры с легким желтушным оттенком. Язык влажный. Живот симметричен, не вздут, мягкий во всех отделах, умеренно болезненный при пальпации в правом подреберье и эпигастрии. Симптомов раздражения брюшины нет. Кишечные шумы активные.

Протокол УЗИ

**ПЕЧЕНЬ:** размеры долей(толщина) правой доли 145мм, левой 82мм. Контуров ровные. Структуры дифференцированы нечетко. Сосудистый рисунок деформирован. Паренхима повышенной эхогенности, однородной структуры. Звукопроводимость повышена. В правой доле по висцеральной поверхности анэхогенное образование округлой формы с четкими контурами, дистальным усилением позади и латеральными дорожками до 29мм в диаметре. Воротная вена 11мм.

**ЖЕЛЧНЫЙ ПУЗЫРЬ:** 87х25мм, обычной формы. Стенки неравномерно утолщены до 3-4мм.

Содержимое гомогенное – без патологических включений и образований. Общий желчный проток 5мм.

**ПОДЖЕЛУДОЧНАЯ ЖЕЛЕЗА:** размеры сегментов (толщина): головка – тело – хвост 24-18-23мм. Контуров неровные, нечеткие. Паренхима повышенной эхогенности, неоднородной структуры - без достоверных признаков патологических включений и образований. Вирсунгов проток 2мм, деформирован.

**СЕЛЕЗЕНКА:** 125х58мм-топография не изменена. Контуров ровные. Структуры дифференцированы. Паренхима гомогенная- без патологических включений и образований.

Селезеночная вена 7мм.

**БРЮШНАЯ ПОЛОСТЬ:** достоверных признаков свободной жидкости, газа, объемных апериастальтических образований на момент осмотра не выявлено.

Задание:

Ваше заключение?

Дифференциальная диагностика с какими заболеваниями проводится?

Дополнительные методы исследований.

4. Ваши рекомендации?

Эталон ответа:

**1.ЗАКЛЮЧЕНИЕ:**

Гепатомегалия. Диффузные изменения паренхимы печени, эхографически расцениваемые, как признаки хр. гепатита. Признаки кисты правой доли печени, хр. холецистита, хр. панкреатита.

2. С начальными признаками цирроза печени.

Необходимо провести доплерометрию сосудов печени, проведение биохимического анализа крови.

Необходимо контрольное УЗИ через 3 месяца, для контроля за размерами образования печени. Для уточнения диагноза кисты печени можно провести КТ печени.

### **14. Задача.** Пациент Н. 45 лет

Анамнез: боли появились внезапно 1 час назад в правой подвздошной области с иррадиацией в правую поясничную область и мошонку. Появление болей сопровождалось тошнотой, рвотой.

Объективно: общее состояние удовлетворительное. Кожные покровы чистые. Язык влажный

Живот симметричен, не вздут, мягкий и болезненный в правой подвздошной области. Симптомы раздражения брюшины сомнительны. Кишечные шумы активные.

### Протокол УЗИ

**ПЕЧЕНЬ:** размеры долей (КВР) правая доля 125мм, левая 75мм. Контуров ровные. Паренхима гомогенная - без патологических включений и образований. Воротная вена 10мм.

**ЖЕЛЧНЫЙ ПУЗЫРЬ:** 63х13мм-частично сокращен - достоверная оценка невозможна.

**ПОДЖЕЛУДОЧНАЯ ЖЕЛЕЗА:** экранирована газом желудка.

**СЕЛЕЗЕНКА:** 113х47мм-топография не изменена. Контуров ровные. Структуры дифференцированы. Паренхима гомогенная – без патологических включений и образований. Селезеночная вена 6мм.

#### **ПОЧКИ:**

Правая 128х56мм-топография не изменена. Физиологическая подвижность в пределах нормы.

Структуры дифференцированы. Лоханка 10мм, лоханочно-мочеточниковый сегмент 14мм.

Верхняя треть мочеточника не визуализирована. В проекции ЧЛС без патологических включений.

Паренхима гомогенная 15-17мм. В паренхиме нижнего сегмента анэхогенные образования 14мм и 20мм округлой формы с четкими контурами, эхоусилением позади.

Левая 120х56мм- топография не изменена. Физиологическая подвижность в пределах нормы.

Лоханка 5мм, отдельные чашечки до 5мм. В проекции чашечки нижнего сегмента гиперэхогенное включение до 4мм с четкой акустической тенью. Паренхима гомогенная с анэхогенным образованием в верхнем сегменте до 20мм с четкими контурами, не деформирующем контур

**МОЧЕВОЙ ПУЗЫРЬ:** опорожнен- достоверная оценка органов малого таза невозможна.

#### Задание:

Напишите заключение по данным УЗИ.

Ваши рекомендации пациенту.

Какие дополнительные методы лучевой диагностики необходимо назначить для уточнения диагноза?

С какими заболеваниями проводить дифференциальную диагностику?

#### Эталн ответа:

**ЗАКЛЮЧЕНИЕ:** Признаки кист почек, конкремента левой почки. Гидронефротические изменения справа – вероятен камень правого мочеточника.

**РЕКОМЕНДОВАНО:** УЗИ малого таза после подготовки для уточнения диагноза.

Экскреторная Урография

### **15 Задача.**

Профилактический осмотр

Пациентка В 69 лет

#### Результаты исследования.

Тип строения молочных желез пред менопаузальный. Молочные железы с преобладанием жировой ткани. Фиброглангулярный комплекс визуализируется в верхне-наружных квадрантах толщиной 12 мм с участками дисплазии фиброзной ткани. Дифференцировка тканей не четкая. Протоки не расширены.

В левой молочной железе на 12 часах гипоехогенное образование с четкими ровными контурами, размерами 23х17 мм, с тонкой гиперэхогенной капсулой, аваскулярное, визуализируются ретротуморальные феномены в виде дистального усиления и латеральных теней.

Визуализируются с 2-х сторон аксиллярные лимфоузлы размерами 23х17 мм гиперэхогенной структуры с очень скудным кровотоком внутри узлов лимфоузлы не определяются.

#### Задание:

Напишите заключение по данным УЗИ.

Ваши рекомендации пациенту.

Какие дополнительные методы лучевой диагностики необходимо назначить для уточнения диагноза?

С какими заболеваниями проводить дифференциальную диагностику?

Ответ: 1..**ЗАКЛЮЧЕНИЕ:** Липогранулема

2. Необходим УЗ контроль через 3 месяца.

3. Маммография

4. С гемангиомой

### **16. Задача.**

Пациент Т. 34 года

Анамнез: жалобы боли в животе течение 2-х суток, жидкий стул дважды, повторную рвоту, температуру до 38 градусов. Заболел остро.

Объективно: Общее состояние у           довлетворительное. Кожные покровы обычной окраски, склеры слегка иктеричны. Пульс 84 в мин. , АД 120/70 мм рт. ст.. Язык влажный . Живот симметричен, не вздут, мягкий во всех отделах, болезненный в правом подреберье и эпигастрии. Симптом раздражения брюшины нет. Симптом поколачивания по поясничной области отрицателен с обеих сторон.

#### Протокол УЗИ

**ПЕЧЕНЬ:** размеры долей (толщина) правой доли 130мм, левой 71мм. Контуры ровные. Структуры дифференцированы. Паренхима пониженной эхогенности – без патологических включений образований. Воротная вена 11мм.

**ЖЕЛЧНЫЙ ПУЗЫРЬ:** 74х24 мм- обычной формы. Стенки 1-2мм. Содержимое гомогенное – без патологических включений и образований. Общий желчный проток 4 мм.

**ПОДЖЕЛУДОЧНАЯ ЖЕЛЕЗА:** размеры сегментов (толщина) головка – тело – хвост 25 - 19 - 24мм. Контуры ровные. Паренхима гомогенная, однородной структуры- без достоверных признаков патологических включений и образований. Вирсунгов проток 1мм.

**СЕЛЕЗЕНКА:** 156х65мм- топография не изменена. Контуры ровные. Структуры дифференцированы. Паренхима гомогенная –без патологических включений и образований. Селезеночная вена 6мм.

#### ПОЧКИ:

Правая 125х49мм- топография не изменена, физиологическая подвижность сохранена. Структуры дифференцированы. Контуры четкие, ровные. Без гидронефротических изменений. И патологических включений. Паренхима 15-18мм гомогенная – без патологических включений и образований .

Левая 120х49мм – топография не изменена, физиологическая подвижность в пределах нормы. Контуры четкие, ровные Структуры дифференцированы . Паренхима гомогенная 15-18мм - без достоверных признаков патологических включений и образований..

**МОЧЕВОЙ ПУЗЫРЬ:** стенки не изменены. Содержимое гомогенное – без патологических включений и образований. Мочеточники в дистальных отделах не дилатированы.

**БРЮШНАЯ ПОЛОСТЬ:** достоверных признаков объемных аперистальтических образований свободной жидкости , свободного газа не выявлено.

#### Задание:

Напишите заключение по данным УЗИ.

Ваши рекомендации пациенту.

Какие дополнительные методы лучевой диагностики необходимо назначить для уточнения диагноза?

С какими заболеваниями проводить дифференциальную диагностику?

Эталон ответа: **ЗАКЛЮЧЕНИЕ:** Гепатоспленомегалия (необходимо исключить вирусный гепатит).

2. Нет необходимости в других методах лучевой диагностики.

#### **17 Задача.**

Пациентка Т. 69 лет жалоб нет, профосмотр

Результаты ТА+ТВ исследования:

Тело матки определяется в обычном положении. Контуры четкие, ровные. Размеры: длина 37мм, толщина 29 мм, ширина 33 мм. Форма правильная . Строение миометрия не изменено

Полость матки линейная, расширена до 5 мм, В полости матки визуализируются на фоне анэхогенного жидкостного содержимого множественные гиперэхогенные линейные включения.

Кровоток внутри полости не определяется

Правый яичник редуцирован

Левый яичник не увеличен: 12х10 мм. Форма обычная. Фолликулярный аппарат редуцирован

Свободная жидкость в позадиматочном пространстве выявлена в небольшом количестве..

#### **Задание:**

Напишите заключение по данным УЗИ.

Ваши рекомендации пациенту.

Какие дополнительные методы лучевой диагностики необходимо назначить для уточнения диагноза?

Ответ: **ЗАКЛЮЧЕНИЕ:** Серозометра и множественные синехии в полости матки.

Контроль УЗИ через 6 месяцев

### 18. Задача.

В кабинет МРТ-диагностики обратилась дочь пациентки 86-и лет с жалобами на то, что в последнее время мать перестала выполнять обычную повседневную работу по дому, забывает выключать газ на плите, теряется на улице. Из анамнеза выяснено: в течение пяти лет у женщины ухудшалась память, утрачивался интерес к окружающему миру. Предварительный осмотр врача-невролога выявил признаки псевдобульбарного синдрома и выраженные когнитивные нарушения.

Задание: 1. Сформулируйте предварительный диагноз. 2. Какой метод исследования будет наиболее информативен для уточнения диагноза и какие режимы необходимо применить. 3. Назовите ожидаемые признаки заболевания в полученных диагностических МРТ-изображениях.

**ЭТАЛОНЫ ОТВЕТОВ К СИТУАЦИОННЫМ ЗАДАЧАМ** Ситуационная задача № 1 1. Диагноз: Цереброваскулярное заболевание с признаками церебральной атрофии. 2. Магнитно-резонансная томография головного мозга 3. Маркёры церебральной микроангиопатии (множественные лакунарные инфаркты в глубинных отделах мозга, видимые расширения периваскулярных пространств (криблы), диффузное поражение белого вещества мозга (лейкоареоз), микроинфаркты, церебральные микрокровоизлияния (ЦМК) и церебральная атрофия).

### 19. Задача

Врач-стоматолог обратился в радиологическую лабораторию для проведения рентгеноанатомического исследования слюнных желез пациента. Результаты исследования показали нормальное положение и анатомию слюнных желез.

1. Вопрос: Какие слюнные железы входят в систему слюнных желез?
2. Вопрос: Почему рентгеноанатомия слюнных желез является важным исследованием в стоматологии?
3. Вопрос: Каким образом проводится рентгеноанатомия слюнных желез?

Эталон ответа:

- 1: Система слюнных желез человека включает три основных парных слюнных железы: околоушные (паротидные) железы, подъязычные железы и подчелюстные (субмандибулярные) железы.
- 2: Рентгеноанатомия слюнных желез играет важную роль в стоматологии для диагностики и лечения патологий, связанных с данными органами. Это помогает идентифицировать и оценить состояние слюнных желез, обнаруживать различные опухоли, камни в протоках слюнных желез, а также определять возможные аномалии и деформации, которые могут влиять на слюноотечение.
- 3: Рентгеноанатомия слюнных желез обычно проводится с использованием метода слизисто-кистой субстанции. Пациенту предлагается съесть капсулу, содержащую бариевую смесь, после чего производится рентгеновский снимок. Бариевая смесь, проникая в слюнные железы, позволяет врачам увидеть их положение, форму, строение и функцию на рентгенограмме.

### 20. задача.

На приём к врачу-хирургу-стоматологу пришёл пациент П. 39 лет с жалобами на болезненные ощущения и твёрдые выпуклости под языком. По словам пациента, впервые он начал чувствовать боли в подъязычной области 3 месяца назад. При осмотре полости рта: слизистая оболочка дна полости рта гиперемирована, воспалена, в области выводных протоках слюнных желёз при пальпации определяется наличие конкрементов.

Врач-хирург-стоматолог направил пациента к врачу-рентгенологу для проведения контрастной сиалографии с целью уточнения диагноза.

1. Какие методы лучевой диагностики можно применить в данном случае?
2. Почему в данном случае следует провести сиалографию?
3. Какие патологические процессы позволяет зафиксировать УЗИ слюнных желёз?

Эталон ответа

В данном случае можно применить: сцинтиграфию, рентгенографию, сиалографию с введением в проток контрастного вещества, УЗИ, КТ, МРТ

В данном случае следует сиалографию, поскольку она позволит оценить состояние протоков слюнных желёз, их сдавление, оттеснение, дефекты наполнения, а также разрушение паренхимы слюнных желёз и слюнных протоков.

УЗИ слюнных желёз позволяет определить конкременты в протоках, абсцессы, кисты, а также

опухолевые образования, их размеры, связь с окружающими тканями, плотность, увеличение окружающих железу лимфатических узлов. Под контролем УЗИ можно выполнить пункцию опухоли

**ОПК-6. Способен проводить анализ медико-статистической информации, вести медицинскую документацию и организовывать деятельность находящегося в распоряжении медицинского персонала**

**1) Типовые задания для оценивания результатов сформированности компетенции на уровне «Знать» (воспроизводить и объяснять учебный материал с требуемой степенью научной точности и полноты):**

1. Основные санитарные правила обеспечения радиационной безопасности
2. Основные положения и программы статистической обработки данных
3. Правила оформления медицинской документации в медицинских организациях, оказывающих медицинскую помощь по профилю "Рентгенология"
4. Правила оформления медицинской документации в медицинских организациях, оказывающих медицинскую помощь по профилю "Рентгенология электронного документа"
5. Правила работы в медицинских информационных системах и информационно-телекоммуникационной сети "Интернет"
6. Должностные обязанности медицинских работников рентгенологических отделений (кабинетов), в том числе кабинета компьютерной томографии и кабинета магнитно-резонансной томографии
7. Формы планирования и отчетности работы рентгенологического отделения (кабинета)
8. Формы планирования и отчетности работы кабинета компьютерной томографии
9. Формы планирования и отчетности работы и кабинета магнитно-резонансной томографии
10. Штатные нормативы Кабинета рентгеновского маммографического
11. Штатные нормативы Кабинета компьютерной томографии
12. Временные нормы исследования
13. Критерии оценки качества оказания первичной медико-санитарной помощи, в том числе специализированной и высокотехнологичной медицинской помощи
14. Требования охраны труда,
15. Основы личной безопасности и конфликтологии
16. представление отчетности по видам, формам, в сроки и в объеме, которые установлены уполномоченным федеральным органом исполнительной власти
17. сбор и представление первичных данных о медицинской деятельности для информационных систем в сфере здравоохранения
18. Использование в работе персональных данных пациентов и сведений, составляющих врачебную тайну
19. Обеспечение внутреннего контроля качества и безопасности медицинской деятельности
20. Контроль предоставления пациентам средств индивидуальной защиты от рентгеновского излучения

**2) Типовые задания для оценивания результатов сформированности компетенции на уровне «Уметь» (решать типичные задачи на основе воспроизведения стандартных алгоритмов решения):**

1. Составлять план работы и отчет о работе врача-рентгенолога
2. Заполнять медицинскую документацию, в том числе в форме электронного документа  
Пользоваться статистическими методами изучения объема и структуры медицинской помощи населению
3. Работать в информационно-аналитических системах
4. Использовать информационные медицинские системы и информационно-телекоммуникационную сеть "Интернет"
5. Осуществлять контроль выполнения должностных обязанностей рентгенолаборантами и младшим медицинским персоналом
6. Применять социально-гигиенические методики сбора и медико-статистического анализа информации о показателях, характеризующих состояние здоровья различных возрастных и гендерных групп
7. Обеспечить взаимосвязь и преемственность в работе с другими лечебно-диагностическими подразделениями медицинской организации при проведении рентгенологических исследований;

8. Проводить методическую работу с врачами лечебно-диагностических подразделений по вопросам правильности и обоснованности направления пациентов на рентгенологические исследования;
9. Выявлять и анализировать причины расхождения заключений по результатам рентгенологических исследований с результатами других диагностических исследований, клиническим и патолого-анатомическим диагнозами;
10. Осуществлять контроль за динамикой исследований
11. Консультировать врачей-специалистов и находящегося в распоряжении медицинского персонала по выполнению рентгенологических исследований (в том числе компьютерных томографических исследований) и магнитно-резонансно-томографических исследований
12. Вести контроль учета расходных материалов и контрастных препаратов
13. Контроль рационального и эффективного использования аппаратуры
14. Ведение журнала по учету технического обслуживания медицинского оборудования
15. Выполнение требований по обеспечению радиационной безопасности
16. Организация дозиметрического контроля медицинского персонала рентгенологических (в том числе компьютерных томографических) и магнитно-резонансно-томографических отделений (кабинетов) и анализ его результатов
17. Контроль предоставления пациентам средств индивидуальной защиты от рентгеновского излучения
18. Использование информационных медицинских систем и информационно-телекоммуникационной сети "Интернет"
19. Использование в работе персональных данных пациентов и сведений, составляющих врачебную тайну
20. Обеспечение внутреннего контроля качества и безопасности медицинской деятельности

**3) Типовые задания для оценивания результатов сформированности компетенции на уровне «Владеть»** (решать усложненные задачи на основе приобретенных знаний и умений, с их применением в нетипичных ситуациях, формируется в процессе практической деятельности):

1. Составить плана работы врача-рентгенолога
2. Подготовить отчет о работе врача-рентгенолога
3. Ведение медицинской документации, в том числе в форме электронного документа
4. Контролировать выполнения должностных обязанностей находящимся в распоряжении медицинским персоналом
5. Консультирование врачей-специалистов и находящегося в распоряжении медицинского персонала по выполнению рентгенологических исследований (в том числе компьютерных томографических исследований) и магнитно-резонансно-томографических исследований
6. Контролировать учета расходных материалов и контрастных препаратов
- Контроль рационального и эффективного использования аппаратуры и ведения журнала по учету технического обслуживания медицинского оборудования
7. Выполнение требований по обеспечению радиационной безопасности
8. Организация дозиметрического контроля медицинского персонала рентгенологических (в том числе компьютерных томографических) и магнитно-резонансно-томографических отделений (кабинетов) и анализ его результатов
9. Контроль предоставления пациентам средств индивидуальной защиты от рентгеновского излучения
10. Использование в работе персональных данных пациентов и сведений, составляющих врачебную тайну

#### **11. Задача**

Женщина 57 лет.

Жалобы на головную боль, мышечную слабость.

Анамнез: больной считает себя в течение 5 лет. Все эти годы находится под наблюдением у эндокринологов по поводу миастении. Обследовалась в поликлинике по месту жительства и стационаре, патологических изменений в органах грудной клетке на рентгенограмме в прямой проекции не выявлено.

Объективно: состояние больной удовлетворительное, сознание ясное, вялая, в контакт вступает с неохотой. Мышечный тонус снижен.

При рентгенологическом исследовании отмечается умеренно выраженное усиление и деформация легочного рисунка в нижних отделах. Корни легких структурны. Срединная тень в прямой проекции обычной ширины, но по левому контуру ниже дуги аорты медиастинальная плевра оттеснена наружу на 0,5 см. В боковой проекции ретростернальное пространство пониженной прозрачности. Выявляется дополнительное образование с четкими контурами неоднородной структуры между восходящей частью дуги аорты и грудиной, которое не смещается при глотании. При КТ исследовании в среднем этаже переднего средостения овальной формы с крупнобугристой поверхностью, четкими контурами образование, размерами 7,0-5,5-3,6 см.

Ваше заключение:

1. Загрудинный зоб.
2. Тимома.
3. Аневризма восходящей части дуги аорты.
4. Тератома.

Дополнительные вопросы:

1. Какое заболевание можно предположить по клинической картине?
2. Назовите методы ЛД, позволяющие дифференцировать загрудинный зоб от других загрудинных новообразований?
3. Дифференциальная лучевая диагностика загрудинного зоба и аневризмы восходящей аорты

## **12. Задача** Женщина 55 лет.

Жалобы на боль в груди, одышку, кровохарканье.

Анамнез: находилась на лечении в хирургической клинике. Страдает тромбозом глубоких вен нижних конечностей. Внезапно, на пятые сутки после обширного оперативного вмешательства появилась сильная боль в грудной клетке, одышка, цианоз верхней половины туловища, кровохарканье.

Объективно: состояние больной тяжелое. Цианоз верхней половины туловища, шейные вены набухшие. Одышка до 40 в мин. АД 80/50 мм рт ст, тахикардия до 120 уд/мин. Тоны сердца глухие, акцент второго тона над легочной артерией. На ЭКГ нагрузка на правые отделы сердца.

На рентгенограмме грудной клетки расширение корня левого легкого, резкое обеднение легочного рисунка в среднем и нижнем отделах, высокое стояние купола диафрагмы на этой же стороне.

При исследовании  $^{99m}\text{Tc}$  технетрилом отмечается отсутствие кровотока в левом легком.

Ваше заключение:

1. Центральный рак легкого.
2. Отек легкого.
3. ТЭЛА.
4. Аспирация инородного тела.

Дополнительные вопросы:

1. Что такое ТЭЛА и ее источники?
2. Дифференциальная диагностика между ТЭЛА и отеком легкого в рентгенологическом изображении
3. К каким методам исследования относится исследование с  $^{99m}\text{Tc}$  технетрилом?

## **13. Задача** Выберите методику исследования легких и обоснуйте ваш выбор.

1. КАКИЕ СПОСОБЫ ЛУЧЕВОГО ИССЛЕДОВАНИЯ МОГУТ БЫТЬ ИСПОЛЬЗОВАНЫ ПРИ ОБСЛЕДОВАНИИ БОЛЬНЫХ С ЗАБОЛЕВАНИЯМИ ЛЕГКИХ?

1. Радионуклидная диагностика (РНД).
2. Ангиография.
3. КТ.
4. УЗИ

2. КАКИЕ СПОСОБЫ РЕНТГЕНОЛОГИЧЕСКОГО ИССЛЕДОВАНИЯ МОГУТ БЫТЬ ИСПОЛЬЗОВАНЫ ПРИ ОБСЛЕДОВАНИИ БОЛЬНЫХ С ЗАБОЛЕВАНИЯМИ ЛЕГКИХ

1. Рентгеноскопия, рентгенография.
2. Флюорография.
3. Томография.



4. Бронхография.

3. В КАКИХ СЛУЧАЯХ ЦЕЛЕСООБРАЗНО ИСПОЛЬЗОВАТЬ РЕНТГЕНОВСКУЮ КОНВЕНЦИОНАЛЬНУЮ ТОМОГРАФИЮ ЛЕГКИХ?

1. Определение дополнительных характеристик симптомов, выявляемых при заболеваниях легких.
2. Выявление состояния крупных бронхов.
3. Определение увеличения лимфатических узлов в средостении.
4. Уточнение локализации патологического процесса в легком.

4. В КАКИХ СЛУЧАЯХ ЦЕЛЕСООБРАЗНО ИСПОЛЬЗОВАТЬ РНД ЛЕГКИХ?

1. Сцинтиграфическое выявление при тромбоэмболии; нарушение кровообращения и определение объема выключенного кровотока в системе легочной артерии.
2. Сцинтиграфическая дифференцировка тромбоэмболии легочной артерии и инфаркта миокарда при клинически неясных случаях.
3. Радиопульмонографическая оценка состояния внешнего дыхания.
4. Сцинтиграфическое выявление объема выключенного кровотока при опухоли легкого.

5. В КАКИХ СЛУЧАЯХ ЦЕЛЕСООБРАЗНО ПРИМЕНЕНИЕ РЕНТГЕНОСКОПИИ ЛЕГКИХ?

1. Выявление жидкости и воздуха в плевральных полостях
2. Дифференциация текучей и осумкованной жидкости.
3. Уточнение локализации патологического процесса.
4. Выявление функциональных симптомов.

Эталон ответа 1-2,3; 2-2,4; 3-2,3; 4-1,2; 5-1.

**14. Задача.** Мужчина 44 лет.

Жалоб не предъявляет.

При профилактическом осмотре выявлены изменения в правом легком.

Объективно: общее состояние удовлетворительное. Кожные покровы обычной окраски. АД 130/90 мм рт ст, пульс 78 уд/мин, ЧД 16 в мин. Перкуторно сзади над правой лопаткой незначительное укорочение перкуторного звука. Аускультативно дыхание везикулярное.

При рентгенологическом исследовании субплеврально, во II сегменте верхней доли правого легкого, округлой формы образование 3,0 см в диаметре, неоднородной структуры, с глыбками обызвествлений в толще и по краю. Контур четкий местами неровный. В прилежащих отделах легочной ткани на фоне деформированного рисунка различных размеров плотные очажки. Плевра на этом уровне утолщена. Видна тяжистая дорожка к корню легкого. В корне единичные обызвествленные мелкие лимфатические узлы.

Ваше заключение:

1. Периферический рак.
2. Туберкулема.
3. Шаровидная пневмония.
4. Гамартома.

Эталон ответа 2

1. Какое заболевание можно предположить по клинической картине?

2. Назовите методы ЛД, позволяющие дифференцировать периферический рак от других заболеваний?

**15. ЗАДАЧА.**

Мужчина 26 лет.

Жалобы: кашель с отделением гнойной мокроты, слабость, температуру, боли в правой половине грудной клетки.

Анамнез: заболел остро. После переохлаждения появился озноб, сухой кашель, высокая температура до 39, слабость, боль в правой половине грудной клетки.

Объективно: состояние средней тяжести, одышка до 28 в мин, пульс 112 уд/мин, температура 38. Перкуторно справа сзади ниже угла лопатки и сбоку отмечается притупление перкуторного звука. Аускультативно в этой же области выслушиваются влажные мелкопузырчатые и крепитирующие хрипы.

При рентгенологическом исследовании в нижней доле правого легкого на фоне усиленного и деформированного рисунка множественные различных размеров и интенсивности очаги уплотнения с нечеткими контурами местами сливающиеся между собой в крупные фокусы. При томографическом исследовании просветы бронхов не изменены, корень правого легкого расширен бесструктурен. Междолевая плевра утолщена. Купол диафрагмы справа расположен выше

обычного, синусы полностью не раскрываются.

В латеропозиции выявляется небольшое количество свободной жидкости.

Ваше заключение:

1. Инфильтративный туберкулез.
2. Острая пневмония.
3. Рак легкого.

#### **Эталон ответа 2**

1. Какое заболевание можно предположить по клинической картине?

2. Назовите методы ЛД, позволяющие дифференцировать рак от других заболеваний?

#### **16. ЗАДАЧА**

Мужчина 36 лет.

Жалобы: кашель с отделением мокроты, слабость, одышку, боли в грудной клетке, температуру.

Анамнез: заболел остро, повысилась температура до 39,5, озноб, боль в грудной клетке, сухой кашель. Амбулаторно проводилась противовоспалительная терапия. Через неделю температура стала снижаться, появилась гнойная мокрота, которая отходила полным ртом в течение 1,5-2 суток, затем количество мокроты уменьшилось, но в ней появились прожилки крови.

Объективно: состояние средней тяжести. Кожные покровы бледные, ЧД 32 в мин. Пульс 108 уд. в минуту, ритмичный. АД 100/70 мм рт.ст. Тоны сердца приглушены. В крови лейкоцитоз, ускорение СОЭ. Перкуторно на ограниченном участке слева сзади на уровне VII ребра – тимпанит. Аускультативно в этой области дыхание с амфорическим оттенком. При

рентгенологическом исследовании в верхушечном сегменте нижней доли левого многополостное образование округлой формы с горизонтальным уровнем жидкости, размерами до 6 см в диаметре. Стенки полостного образования равномерные, внутренний контур гладкий. Наружные контуры нечеткие, окружающая легочная ткань инфильтративно уплотнена. При томографическом исследовании виден деформированный дренирующий бронх. Корень левого легкого расширен, бесструктурен.

Ваше заключение:

1. Кавернозный туберкулез.
2. Полостная форма периферического рака.
3. Абсцесс легкого.
4. Эхинококкоз легкого.

Эталон ответа 3

1. Какое заболевание можно предположить по клинической картине?

2. Назовите методы ЛД, позволяющие дифференцировать периферический рак от других новообразований?

#### **17. Задача. 1**

Больной 58 лет, каждый раз после умственной, психоэмоциональной нагрузки или после изменения метеорологических условий жалуется на головную боль, головокружение; также отмечает нарушение сна, снижение памяти; нарушение работоспособности. Подобные жалобы беспокоят последние 3 года. В течение 10-и лет страдает артериальной гипертензией.

Объективно: избыточного питания. Пульс 72 в минуту, ритмичный. Тоны сердца приглушены. АД 160/100 мм рт.ст. В неврологическом статусе: эмоционально лабилен, признаков очагового поражения нервной системы не выявляется.

При дополнительных исследованиях: КТ – участков патологической плотности в головном мозге не выявлено. При дообследовании методом МРТ – определяется двусторонняя, симметричная, умеренно сливающаяся гиперинтенсивность белого вещества на T2-взвешенных изображениях (особенно в последовательности FLAIR) и изоинтенсивность на T1-взвешенных изображениях.

Задание:

1. Сформулируйте заключение по данным МРТ-исследования.
2. Что лежит в основе развития данных изменений структур головного мозга?
3. Дайте количественную оценку степени выраженности данного феномена. Что для этого используется?
4. С какими изменениями необходимо проводить дифференциальную диагностику?
5. Предположите прогноз для данных изменений

## 18. Задача.

Врачом хирургом на исследование Магнитно-резонансная томография направлена Р.

Протокол МРТ. На серии МР-томограмм, взвешенных по T1 и T2 в трех проекциях с жироподавлением: В полости сустава - небольшое количество выпота. Отмечается субхондральное уплотнение костной ткани в области межмышцелкового пространства и внутреннего мыщелка плечевой кости в виде линейной зоны понижения МРсигнала по T1, T2 и T2-stir, без четких контуров, размерами 0,6х1,7 см (может соответствовать остеосклеротическим изменениям постнагрузочного характера). В области внутреннего мыщелка плечевой кости отмечается узурация суставной поверхности, максимальной глубиной до 0,4 см, кортикальный слой на этих участках прослеживается фрагментарно. Умеренно выраженные краевые остеофиты в области сочленяющихся суставных поверхностей. Суставная щель дифференцирована, не сужена. Конгруэнтность суставных поверхностей сохранена. Сигнал от хрящевого компонента снижен, суставной гиалиновый хрящ толщиной до 0,2 см, неравномерный. Окружающие мягкие ткани не изменены.

1. Сформулируйте заключение по данным МРТ-исследования.
2. Что лежит в основе развития данных изменений?

Эталон ответа ЗАКЛЮЧЕНИЕ: МР признаки деформирующего артроза II ст. локтевого сустава, синовита

## 19. Задача.

Врачом хирургом на исследование Магнитно-резонансная томография, Область исследования: шейный отдел позвоночника направлен П.

Протокол МРТ: На серии МР томограмм взвешенных по T1 и T2 в в сагиттальной и аксиальной проекциях: Физиологический шейный лордоз сохранен. Позвоночный канал не сужен. Анатомия кранио-verteбрального перехода не нарушена. Суставы между затылочной костью, атлантом, осевым позвонками не изменены. Снижена высота CCCSTh дисков. Снижена в разной степени интенсивность МРсигнала от CCCSTh дисков. Высота тел позвонков не изменена. Определяются краевые костные остеофиты по передним и боковым контурам тел CCCSTh позвонков. Замыкательные пластины тел CCCSTh дегенеративно изменены. Позвоночные суставы конгруэнтны, суставные поверхности имеют четкие, ровные контуры. Определяется диффузная задняя протрузия диска CSTh размером см. Позвоночный канал сужен на уровне CSTh сегментов. Спинной мозг, включая цереброспинальный переход, имеет обычную конфигурацию, ширину и однородную структуру. Нервные корешки выходят через межпозвонковые отверстия, не изменены. Пре- и паравертебральные мягкие ткани не изменены.

1. Сформулируйте заключение по данным МРТ-исследования.
2. Нужны ли больному дополнительные исследования.

Эталон ответа

ЗАКЛЮЧЕНИЕ: МР-картина дегенеративно-дистрофических изменений шейного отдела позвоночника (остеохондроз); дорзальных протрузий дисков CCSTh. Умеренно выраженный центральный стеноз позвоночного канала на уровне CCSTh; деформирующий спондилоз на уровне CSTh сегментов; спондилоартроз на уровне CCSTh сегментов.

## 20. ЗАДАЧА

Мужчина 60 лет. Два года назад автотравма. Последний год стал замечать увеличивающееся выбухание на шее слева. Объективно: под углом нижней челюсти слева пальпируется образование плотно-эластической консистенции, малоподвижное. Над сосудистым пучком прослушивается шум. Клинические анализы без особенностей.

Данные КТ исследования: слева в парафаренгиальном пространстве определяется объемное образование круглой формы, диаметром 5 см, неравномерной плотности: в основном 45 Н., по латеральному краю 30 Н. Определяется толстая /3-4 мм/ капсула. При в/в усилении образование определяется в области развилки сонных артерий, раздвигая их. В артериальную фазу одновременно и в той же степени (до 200 Н.) контрастируется, что и сонные артерии, плотно прилежащие к образованию. По латеральному краю часть образования не контрастируется (35 Н.).

1. Ваше заключение:

1. Мешотчатая (ложная) аневризма сонной артерии
2. Каротидная хемотектома
3. Невринома в области развилки

#### 4. Боковая киста шеи

2. Что лежит в основе развития данных изменений структур головного мозга?

3. Дайте количественную оценку степени выраженности данного феномена. Что для этого используется?

Эталон ответа 3.

**ОПК-7. Способен участвовать в оказании неотложной медицинской помощи при состояниях, требующих срочного медицинского вмешательства**

**1) Типовые задания для оценивания результатов сформированности компетенции на уровне «Знать» (воспроизводить и объяснять учебный материал с требуемой степенью научной точности и полноты):**

1. Порядок и правила оказания медицинской помощи при возникновении осложнений при проведении рентгенологических исследований
2. Порядок и правила оказания медицинской помощи при возникновении осложнений при проведении компьютерных томографических исследований
3. Порядок и правила оказания медицинской помощи при возникновении осложнений при проведении магнитно-резонансно-томографических исследований
4. Клинические признаки осложнений при введении контрастных лекарственных препаратов при рентгенологических исследованиях
5. Клинические признаки осложнений при введении контрастных лекарственных препаратов при компьютерных томографических исследованиях
6. Клинические признаки осложнений при введении контрастных лекарственных препаратов при магнитно-резонансных исследованиях
7. Клинические признаки внезапного прекращения кровообращения и (или) дыхания
8. Правила проведения базовой сердечно-легочной реанимации
9. Методика сбора жалоб и анамнеза у пациентов (и их законных представителей)
10. Методика физикального исследования пациентов (осмотр, пальпация, перкуссия, аускультация)

**11. Изображение органов на рентгенограммах является:**

1. позитивным
2. негативным
3. световым
4. флюоресцирующим

Эталон ответа 2

**12. Наибольшая лучевая нагрузка на пациента возникает при:**

1. рентгеноскопии
2. рентгенографии
3. рентгенографии с люминесцентным экраном
4. флюорографии
5. верно 1, 4

Эталон ответа 5

**13. КТ-исследование можно применять:**

1. в детском возрасте
2. без ограничений возраста
3. только взрослым и лицам пожилого возраста
4. взрослым

Эталон ответа 2

**14. Основные преимущества цифровых изображений:**

1. уменьшение лучевой нагрузки
2. повышение качества изображений
3. создание трехмерных реконструкций
4. единый стандарт формата медицинских изображений
5. верно все

Эталон ответа 5

**15. Основными компонентами системы передачи и архивирования цифровых изображений (PACS) являются:**

1. локальная компьютерная сеть
2. цифровой архив изображений
3. программы для демонстрации и обработки изображений
4. интерфейсы
5. верно все

Эталон ответа 5

**16. Какой из перечисленных методов не относится к лучевой диагностике?**

1. ангиография
2. компьютерная томография
3. термография
4. электроэнцефалография

Эталон ответа 4

**17. Перечислите радионуклидные методы изучения функции органа:**

1. динамическая сцинтиграфия
2. статическая сцинтиграфия
3. ОЭКТ

Эталон ответа 1,3

**18. Для искусственного контрастирования при МРТ применяют:**

1. соединения технеция
2. соли кальция
3. соединения гадолиния

Эталон ответа 3

**19. Какой из перечисленных элементов чаще всего изучают при МР-спектроскопии:**

1. углерод
2. водород
3. фосфор

Эталон ответа 2

**20. Противопоказанием к проведению УЗИ является:**

1. острый инфаркт миокарда
2. острая почечная недостаточность
3. онкологический процесс
4. нет противопоказаний

Эталон ответа 4

**2) Типовые задания для оценивания результатов сформированности компетенции на уровне «Уметь» (решать типичные задачи на основе воспроизведения стандартных алгоритмов решения):**

1. Выявлять состояния, требующие оказания медицинской помощи в экстренной форме, в том числе клинические признаки внезапного прекращения кровообращения и дыхания
2. Выполнять мероприятия базовой сердечно-легочной реанимации
3. Оценить состояния пациентов, требующих оказания медицинской помощи в экстренной форме при состояниях, представляющих угрозу жизни,
4. Оценить состояния пациентов, требующих оказания медицинской помощи при клинической смерти (остановка жизненно важных функций организма человека (кровообращения и (или) дыхания)
5. Оценить состояния пациентов, требующих оказания медицинской помощи в экстренной форме при возникновении осложнений при проведении рентгенологических исследований
6. Оценить состояния пациентов, требующих оказания медицинской помощи при возникновении осложнений при проведении компьютерных томографических исследований
7. Оценить состояния пациентов, требующих оказания медицинской помощи в экстренной форме при возникновении осложнений при проведении магнитно-резонансно-томографических исследований
8. Применение лекарственных препаратов и медицинских изделий при оказании медицинской помощи в экстренной форме
9. Выполнять рентгенологическое исследование в рамках оказания медицинской помощи в экстренной форме
10. Подготовить Протокол рентгенологического исследования в рамках оказания медицинской помощи в экстренной форме (составляется непосредственно после проведения рентгенологического исследования) и немедленно передать лечащему врачу (фельдшеру, акушерке).

11. Организовывать и проводить консультации с применением телемедицинских технологий в соответствии с порядком организации и оказания медицинской помощи с применением телемедицинских технологий
12. Описать КТ изображения головного мозга в норме
13. Описать КТ-исследования полученных изображений у пострадавшего с черепно-мозговой травмой.
14. Описать КТ-исследования полученных изображений у пациента с артериальной аневризмой головного мозга.
15. Провести КТ-исследования у пациента с опухолью головного мозга.
16. Рентгенологическое исследование черепа ребенка 5 лет
17. Рентгенологическое исследование желудка пациента пожилого возраста
18. Рентгенологическое исследование пациента с открытым переломом голени
19. КЛКТ больного с переломом нижней челюсти
20. Обеспечить радиационную безопасность при лучевом исследовании.

**3) Типовые задания для оценивания результатов сформированности компетенции на уровне «Владеть»** (решать усложненные задачи на основе приобретенных знаний и умений, с их применением в нетипичных ситуациях, формируется в процессе практической деятельности):

1. Оказывать медицинскую помощь пациентам в экстренной форме при состояниях, представляющих угрозу жизни,
2. Оказывать медицинскую помощь пациентам при клинической смерти (остановка жизненно важных функций организма человека (кровообращения и (или) дыхания)
3. Оказывать медицинскую помощь пациентам в экстренной форме при возникновении осложнений при проведении рентгенологических исследований
4. Оказывать медицинскую помощь пациентам в экстренной форме при возникновении осложнений при проведении компьютерных томографических исследований
5. Оказывать медицинскую помощь пациентам в экстренной форме при возникновении осложнений при проведении магнитно-резонансно-томографических исследований
6. Задача. Больной Ш., 40 лет. На основании жалоб больного, анамнеза заболевания и данных объективного обследования высказано предположение о наличии у больного лучевой болезни, определить ее степень тяжести.

1. Единица измерения экспозиционной дозы:
1.Грэй; 2. Зиверт; 3.Беккерель; 4. Рентген.
2. Цепь радиационно-химических превращений, приводящая к образованию свободных радикалов называется:
1. катализ 2. гидролиз 3. радионуклидный распад 4. радиолиз.
2. Какая доза общего равномерного облучения тела вызовет ОЛБ средней (2) степени тяжести?
1. 1-2 Грея. 2. 2-4 Грея. 3. 4-6 Грей. 4. Больше 6 Грей.
4. Какие данные Вы ожидаете получить при анализе крови при ОЛБ средней степени тяжести в период разгара?
1. Лейкоциты – 0,5-1,5 тыс/мкл. 2. Тромбоциты до 20-40 тыс/мкл. 3. Ускорение СОЭ до 25-40 мм/час. 4. Агранулоцитоз.

5.	Все ответы верные.
5. Исход ОЛБ средней степени тяжести.	
1.	Восстановление к концу второго месяца без лечения.
2.	Восстановление к концу второго месяца при условии своевременного оказания специализированной медицинской помощи.
3.	Благоприятный исход в 50% случаев при условии своевременного оказания специализированной медицинской помощи.
4.	Летальный исход 90-100%.
5.	Выздоровление наступит и без лечения.

Эталон ответа 4,4,2,5,2.

7. Задача. Пациенту В выполнена Магнитно-резонансная томография шейного отдела позвоночника.

Физиологический шейный лордоз сохранен. Позвоночный канал не сужен. Визуализируется семь шейных позвонков. Их контуры, форма и соотношения не изменены. Изменений МР сигнала костного мозга не определяется. Анатомия краниовертебрального перехода не нарушена. Атлантозатылочный сустав, сустав между атлантом и осевым позвонком и позвоночные суставы не изменены, суставные поверхности имеют четкие ровные контуры (конгруэнтны). Межпозвоночные диски имеют нормальную высоту, МР сигнал их не изменен. Выстояния задних контуров дисков всех сегментов исследуемого уровня в просвет позвоночного канала не определяется. Спинной мозг, включая цереброспинальный переход, имеет обычную конфигурацию, ширину, и однородную структуру. Нервные корешки выходят через межпозвоночные отверстия, не изменены. Суставные поверхности унко-вертебральных сочленений без особенностей. Пре- и паравертебральные мягкие ткани не изменены.

На основании протокола МРТ дайте заключение.

Эталон ответа . Заключение: патологические изменения шейного отдела позвоночника не выявлены.

8. Задача. Пациенту К выполнена Магнитно-резонансная томография шейного отдела позвоночника

На полученных изображениях визуализируется угловое усиление лордоза на уровне С2-3 с незначительным смещением С2 кпереди. В правой дужке С2 выраженный отек костного мозга. Позвоночный канал на этом уровне не сужен. Имеет место посттравматический антеспондилолистез С7. Правые отделы позвоночного канала с МР признаками его повреждения в области желтых связок и дужек С5-С6, на уровне С7 с обеих сторон. Обращает на себя внимание деформация правого контура позвоночного канала на уровне С6-С7 на аксиальных срезах. Анатомия краниовертебрального перехода не нарушена.

Визуализируются очаговые изменения МР сигнала спинного мозга на уровне С2-С4, спинномозговой канал незначительно расширен, контуры спинного мозга четкие, ход нервных корешков не нарушен. Убедительных данных за очаговое поражение спинного мозга на уровне С5-С7 не выявлено.

На основании протокола МРТ дайте заключение.

Эталон ответа. Заключение: МР картина посттравматических, постконтузионных изменений спинного мозга на уровне С2-С4 тел позвонков; признаки травматического повреждения С2-С4-С7; импрессионная деформация правых отделов позвоночного канала на уровне С6-7, антелистез С7.

9. Задача. Пациентке К проведено исследование -Магнитно-резонансная томография грудного отдела позвоночника (норма)

Физиологический кифоз грудного отдела позвоночника сохранен. Позвоночный канал не сужен. Визуализируется двенадцать грудных позвонков. Их контуры, форма и соотношения не изменены. Изменений МР сигнала костного мозга не определяется. Позвоночные суставы без особенностей. Межпозвоночные диски имеют нормальную высоту, МР сигнал их не изменен. Выстояния задних контуров дисков всех сегментов исследуемого уровня в просвет позвоночного канала не определяется. Спинной мозг имеет обычную конфигурацию, ширину, и однородную структуру. Нервные корешки не изменены, выходят через межпозвоночные отверстия.



Паравертебральные мягкие ткани без особенностей.

На основании протокола МРТ дайте заключение.

Эталон ответа . Заключение: патологические изменения грудного отдела позвоночника не выявлены.

10. Задача. Пациенту М выполнено исследование Магнитно-резонансная томография шейного отдела позвоночника

Физиологический шейный лордоз выпрямлен. Позвоночный канал не сужен. Визуализируется семь шейных позвонков. Их контуры умеренно заострены, за счет краевых костных разрастаний. Форма и соотношения тел позвонков не изменены. Мр признаков костно-деструктивных изменений не выявлено. Анатомия краниовертебрального перехода не нарушена. Атлантозатылочный сустав, сустав между атлантом и осевым позвонком и позвоночные суставы не изменены. Межпозвоночные диски умеренно уплощены, с признаками дегидратации. Межпозвоночные диски С3-4, С4-5, С5-6 выстоят диффузно до 1-2 мм, незначительно деформируя заднюю продольную связку. Спинной мозг, включая цереброспинальный переход, имеет обычную конфигурацию, ширину, и однородную структуру. Нервные корешки выходят через межпозвоночные отверстия, не изменены. Пре- и паравертебральные мягкие ткани не изменены. На основании протокола МРТ дайте заключение.

Эталон ответа . Заключение: МР картина остеохондроза шейного отдела позвоночника, диффузные мелкие протрузии С3-6.

11. Задача. В отделение СМП доставлен Пациент С. В срочном порядке ему выполнено исследование Магнитно-резонансная томография грудного отдела позвоночника .

На полученных изображениях визуализируется компрессионный перелом Th11. Передние отделы тела позвонка снижены по высоте, визуализируется отек костного мозга. Имеет место угловая деформация оси позвоночника, угол открыт кпереди. Признаков компрессии дурального мешка не выявлено. Спинной мозг прослеживается до уровня L1, контуры его четкие и ровные, структура однородная. Позвоночный канал не сужен, дополнительных образований на уровне исследования не выявлено. Поясничные позвонки без признаков костно-деструктивных изменений. Контуры тел позвонков заострены, форма и соотношения не изменены. Визуализируются дегенеративные изменения в телах L4-L5 преимущественно по жировому типу. В теле L1 округлая гемангиома до 1 см в диаметре. Позвоночные суставы с проявлениями артроза. Межпозвоночные диски не выстоят в просвет позвоночного канала. Нервные корешки не изменены, выходят через межпозвоночные отверстия. Паравертебральные мягкие ткани без особенностей. На основании протокола МРТ дайте заключение.

Эталон ответа . Заключение: МР картина компрессионного перелома Th11; остеохондроз, спондилоартроз поясничного отдела позвоночника; гемангиома L1.

12. Задача

У больного С. 36 лет после удара металлическим стержнем по спине появилась боль между лопатками, которая усиливается при кашле и глубоком дыхании. Боль иррадирует в левую руку, сопровождается потерей чувствительности и парезом левой руки. Невролог, осмотревший больного, сделал предположение, что неврологические проявления являются результатом травмы позвоночника. При вашем осмотре – выраженная локальная болезненность в области остистого отростка седьмого грудного позвонка и грудной клетки справа по лопаточной линии на этом же уровне. Высказано предположение о переломе грудного позвонка и ребер.

В представленных задачах ответьте на следующие вопросы:

1. Есть ли показания к лучевому исследованию и перечислите их.
2. Сформулируйте задачи лучевого исследования.
3. Перечислите способы лучевого исследования, которые вы намерены использовать. Сделайте диагностические назначения в истории болезни или амбулаторной карте.
4. Какие данные вы ожидаете получить при лучевом обследовании?
5. Если необходима подготовка к исследованию, то перечислите мероприятия по подготовке больного.

Ваше заключение

1. Перелом остистого отростка позвонка
2. Перелом ребра (ребер)

3. Компрессионный перелом позвонка  
4. Ушиб мягких тканей грудного отдела позвоночника  
Эталон ответа 1

13. Задача .

Пациент Ж. 29 лет. Доставлен машиной скорой помощи. Состояние тяжелое. Пульс 130 в минуту. АД- 80/40 мм рт. ст. Жалобы на резкие боли в области таза, возникшие после автоаварии, в результате которой пациент оказался зажатым внутри автомобиля. При осмотре – деформация таза, массивные кровоподтеки в области крестца, резкая болезненность при пальпации в области остей крыльев обеих подвздошных костей. Самостоятельное мочеиспускание отсутствует, при катетеризации мочевого пузыря получено небольшое количество мочи с примесью крови. Выказано предположение о переломе костей таза.

Какие способы лучевой диагностики Вы будете использовать у пациентов с политравмой костей?

- 1.Рентгенография всех костей
- 2.Радионуклидную диагностику костей
3. КТ
- 4.МРТ

Эталон ответа 3

14. Задача .

Женщина, 37 лет.

Жалобы на опухоль в правой голени. Анамнез. В течение трех лет прощупывала опухоль в правой голени, которая медленно увеличивалась. Объективно. В верхней трети правой большеберцовой кости по внутренней поверхности прощупывается опухоль неподвижная, плотная, безболезненная, размерами 3х5 см.

На рентгенограммах правой голени в двух проекциях: в верхней трети диафиза большеберцовой кости у внутренней поверхности узел неправильной формы 2х4 см с неровными четкими частично обызвествленными контурами, содержащий массу кальцинатов и оссификатов и соединяющийся с корковым слоем костной ножкой.

Ваше заключение:

1. Хондросаркома правой большеберцовой кости.
2. Костно-хрящевой экзостоз (остеохондрома).
3. Оссифицирующий миозит.
4. Паростальная остеогенная саркома.

Эталон ответа 2

15. Задача

Мальчик, 3 года.

Жалобы на «шишку» в левой теменной области головы, свищ со скудным отделяемым. Анамнез. Мама заметила припухлость на голове при купании ребенка два месяца назад. Обратилась к хирургу, который поставил диагноз ушиб, ребенок не лечился. Через 2 месяца открылся свищ в области припухлости. Мать ребенка и его старший брат наблюдаются в противотуберкулезном диспансере в течение пяти лет по поводу туберкулеза легких.

Объективно. После снятия повязки в левой теменной области опухоль, эластичной консистенции, в центре которой свищ.

На рентгенограммах черепа в двух проекциях – в левой теменной кости литическая деструкция неправильной формы 3х5 см с нечеткими неровными контурами, с секвестром в центре в виде «тающего сахара».

Ваше заключение.

1. Гистиоцитоз-Х в левой теменной кости
2. Туберкулез.
3. Эпидермоидная киста.
4. Саркома Юинга.

Эталон ответа 2

16. Задача .Размеры контрастированного желчного пузыря 3х5 см или 4х6 см. После приема желчегонного завтрака через 15 мин его размеры уменьшились на 3/4, а через 1 ч тень его почти не видна. Имеет место

1. гипертоническая, гиперкинетическая дискинезия
2. гипотоническая, гипокинетическая дискинезия
3. блокада сфинктера Мирисси
4. недостаточность сфинктера Одди

Эталон ответа 1.

17.Задача.

Больной К., 63 лет, поступил в терапевтическое отделение с жалобами на боли в области сердца. При контрольном исследовании органов грудной полости были обнаружены изменения, заставившие предпринять исследование желудочно-кишечного тракта. Больной пониженного питания, кожные покровы бледны. При аускультации- сердце – тоны приглушены, в легких - сухие хрипы. Живот мягкий при пальпации, слегка болезненный в эпигастральной области. В крови 3 200 000 эритроцитов, 10,8% гемоглобина, СОЭ – 27 мм в час. Общая кислотность желудочного сока - 20, свободная – 0.

Вопросы к ситуационной задаче

Опишите рентгенологические изменения в легких и желудке.

Выставьте дифференциально-диагностический ряд заболеваний.

Проведите разграничительную диагностику.

Сформулируйте заключение.

Какое по Вашему мнению необходимо провести исследование для установления окончательного диагноза?

18.Задача.

Мужчина, 70 лет, при выполнении КТ без контрастного усиления для выявления нефролитиаза, забрюшинно в области брюшной аорты выявлено крупное образование веретенообразной формы, расположенное ниже отхождения почечных артерий, распространяющееся до уровня бифуркации. Какое обследование необходимо провести для установки правильного диагноза? Какой предварительный диагноз возможен?

Ответ: необходимо провести КТ аортографию с контрастным усилением. Подозрение на инфраренальную аневризму брюшной аорты.

19.Задача.

Мужчина 40 лет, доставлен смп в приемное отделение с жалобами на нарастающие боли в левой половине грудной клетки, вдоль позвоночника, не купирующиеся анальгетиками. Боли возникли после физической нагрузки. В анамнезе – артериальная гипертензия. На экг признаков инфаркта миокарда не выявлено. Кт органов грудной клетки без контрастного усиления – без патологии. Расширения грудной аорты не выявлено.

О какой патологии можно думать? Какое обследование необходимо провести для установки правильного диагноза?

Ответ: расслоение аорты. Необходимо провести КТ с болюсным контрастным усилением, желательно с использованием кардиосинхронизатора.

20.Задача .

Женщина 35 лет, поступила в клинику в тяжелом состоянии, с жалобами на сильную одышку, однократный эпизод кровохарканья. Принимает оральные контрацептивы.

При кт без контрастного усиления в легких выявлено обеднение сосудистого рисунка, единичные участки уплотнения в субплевральных отделах легких клиновидной формы, неоднородной структуры.

Предположительный диагноз? Какое обследование необходимо провести для уточнения диагноза?

Ответ: косвенные признаки ТЭЛА.

Необходимо провести ангиопульмонографию.

21.Задача

Мужчина 63 года, на 14 сутки после операции – простатэктомии по поводу рака предстательной

железы отмечает появление сильной одышки, слабость. При нативном КТ в легких выявлен небольшой участок уплотнения легочной ткани. Отмечается расширение легочных артерий. Аорта без особенностей.

Предположительный диагноз? Какое обследование необходимо провести для уточнения диагноза? Как отличить участок инфаркта легочной ткани от воспалительных изменений?

Ответ: нельзя исключить ТЭЛА. Необходимо провести ангиопульмонографию.

Участок инфаркта не накапливает контрастное вещество в отличие от участка пневмонии.

**ПК 1 Способен определять показания, проводить, а также интерпретировать и протоколировать результаты рентгенологических исследований, в том числе с использованием контрастных лекарственных препаратов, а также производить расчет дозы рентгеновского излучения с соблюдением требований радиационной безопасности**

**1) Типовые задания для оценивания результатов сформированности компетенции на уровне «Знать» (воспроизводить и объяснять учебный материал с требуемой степенью научной точности и полноты):**

1. Из каких структурных элементов состоит цифровое изображение:

1. воксели
2. цифры
3. пиксели
4. графики

2. Рентгеновское излучение является потоком:

1. электронов
2. фотонов
3. альфа-частиц
4. нейтронов

3. Изображение органов на рентгенограммах является:

1. позитивным
2. негативным
3. световым
4. флюоресцирующим

4. Рентгенография с фиксирующими приспособлениями:

- 1) обязательное условие рентгенографии конечностей при травматическом повреждении
- 2) недопустима как причина артефактов на рентгенограмме
- 3) позволяет делать рентгенограмму только в одной проекции
- 4) не является обязательным условием исследования при наличии современных методов медицинской визуализации

5. Метафиз представляет следующую часть кости:

- 1) участок кости, отграниченный зоной роста и границей костномозгового канала
- 2) периферическую часть трубчатой кости, принимающую участие в образовании суставной поверхности
- 3) центральную часть трубчатой кости

6. Назовите рентгенологические признаки, характерные для острой кишечной непроходимости.

1. наличие свободного газа в брюшной полости
2. отсутствие газа в кишечнике
3. спадение дистальных отделов кишечника
4. вздутие кишечных петель с наличием в них горизонтальных уровней жидкости и газа над ним
5. равномерное вздутие кишечника

7. Механизм накопления РФП при остеосцинтиграфии:

- 1) РФП накапливается прямо пропорционально кровотоку и костному метаболизму
- 2) РФП накапливается прямо пропорционально кровотоку и обратно пропорционально костному метаболизму
- 3) РФП накапливается обратно пропорционально кровотоку и костному метаболизму
- 4) РФП накапливается обратно пропорционально кровотоку и прямо пропорционально костному метаболизму

8. Смещение средостения в сторону поражения характерно для:

1. экссудативного плеврита

2. цирроза легкого
3. диафрагмальной грыжи
4. гидропневмоторакса

9. Деление рака на центральный и периферический обусловлено:

1. долевым локализацией
2. уровнем поражения бронхиального дерева
3. формой
4. отношением к средостению

10. Для центрального рака с эндобронхиальным ростом характерно:

1. ателектаз
2. узловое образование в области корня легкого
3. локальное усиление легочного рисунка
4. узловое образование на периферии легкого

11. Периферический рак исходит из эпителия:

1. долевых бронхов
2. сегментарных бронхов
3. субсегментарных бронхов
4. альвеол

12. Для тромбоэмболии крупной ветви легочной артерии в ранние сроки характерно:

1. повышение прозрачности участка легочного поля
2. локальное ослабление легочного рисунка
3. диффузное усиление легочного рисунка
4. понижение прозрачности участка легкого

**13. Какие данные Вы ожидаете получить при перфорации язвы желудка:**

1. выход контрастного вещества через перфорацию в брюшную полость
2. перфоративное отверстие в стенке желудка при УЗИ
3. вздутие петель кишечника
4. свободный газ под диафрагмой

**14. Для профилактики ТЭЛА используют:**

1. кава-фильтр
2. баллонную дилатацию
3. эмболизацию
4. окклюзию сосудов

**15. Наибольшее дифференциально-диагностическое значение при узловой форме мастопатии или злокачественном новообразовании имеет:**

1. нечеткость контуров
2. симптом гиперваскуляризации
3. изменение размеров образования в зависимости от фазы менструального цикла
4. наличие глыбчатых кальцинатов

**16. Какой из перечисленных методов не относится к лучевой диагностике?**

1. ангиография
2. компьютерная томография
3. термография
4. электроэнцефалография

**17. Что называется естественной контрастностью?**

1. способность получать отображение на рентгеновской пленке (экране) без дополнительного контрастирования
2. способность получать отображение на рентгеновской пленке (экране) после введения газа
3. контрастирование с помощью экологически чистых контрастных веществ
4. способность флюоресцировать под воздействием рентгеновского излучения

**18. В радионуклидной кардиологии выделяются следующие группы основных диагностических методов:**

1. перфузионная сцинтиграфия миокарда
2. сцинтиграфическая индикация инфаркта миокарда
3. оценка метаболизма и жизнеспособности миокарда
4. диагностика воспалительных процессов в сердце
5. все ответы правильные

**19. Показания к радионуклидной индикации воспалительных процессов в кардиологии:**

1. миокардит
2. инфекционный эндокардит
3. кардиомиопатия
4. правильно 1 и 2
5. все ответы правильные

**20. Общепринятыми в МР-диагностике заболеваний сердца являются:**

1. оценка размеров камер и стенок сердца
2. выявление морфологических изменений клапанов и перикарда
3. выявление внутрисердечных тромбов
4. оценка функции сердца и сократимости его стенок
5. правильно 1 и 2
6. все ответы правильные

Ответы на тестовые задания

№ задания	Вариант ответа
1	3
2	2
3	2
4	1
5	1
6	3
7	1
8	2
9	2
10	1
11	4
12	2
13	4
14	1
15	1
16	4
17	1
18	5
19	4
20	6

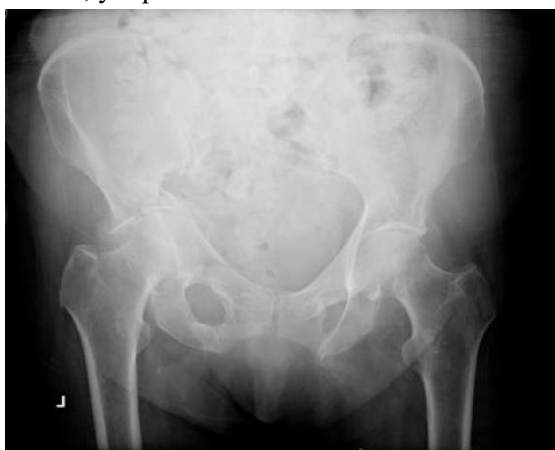**2) Типовые задания для оценивания результатов сформированности компетенции на уровне «Уметь» (решать типичные задачи на основе воспроизведения стандартных алгоритмов решения):**

1. рентгенографии и рентгеноскопии желудка и двенадцатиперстной кишки при пероральном контрастировании (в том числе при первичном двойном контрастировании);
2. релаксационной дуоденографии;
3. рентгенографии и рентгеноскопии тонкой кишки при ее пероральном контрастировании;
4. рентгенографии и рентгеноскопии тонкой кишки при чрезнаондовом контрастировании (рентгеноконтрастная энтероклизма);
6. рентгенографии и рентгеноскопии толстой кишки при пероральном контрастировании;
7. рентгенографии и рентгеноскопии толстой кишки при ретроградном контрастировании (в том числе при двойном контрастировании);

8. исследования прямой и сигмовидной кишок при чрескатетерном контрастировании;
9. холангиохолецистографии (холеграфии, в том числе интраоперационной холангиографии);
10. чредренажной холангиографии (фистулохолангиографии);
11. фистулографии свищей брюшной стенки и кишечника;
12. рентгенографии глотки с искусственным контрастированием (фарингография);
13. рентгенографии и рентгеноскопии пищевода;
14. обзорных рентгенографии и рентгеноскопии органов брюшной полости;
15. рентгенографии и рентгеноскопии желудка и двенадцатиперстной кишки при пероральном контрастировании (в том числе при первичном двойном контрастировании);
16. рентгенографии и рентгеноскопии тонкой кишки при ее пероральном контрастировании;
17. рентгенографии и рентгеноскопии тонкой кишки при чредреном контрастировании (рентгеноконтрастная энтероклизма);
18. рентгенографии и рентгеноскопии толстой кишки при пероральном контрастировании;
19. рентгенографии и рентгеноскопии толстой кишки при ретроградном контрастировании (в том числе при двойном контрастировании);
20. рентгенографии ребер (обзорной и прицельной);

**3) Типовые задания для оценивания результатов сформированности компетенции на уровне «Владеть»** (решать усложненные задачи на основе приобретенных знаний и умений, с их применением в нетипичных ситуациях, формируется в процессе практической деятельности):

**Задача 1.** Пациентка 62 лет была доставлена в стационар бригадой скорой медицинской помощи с жалобами на выраженные боли в области левого тазобедренного сустава, усиливающиеся при движении, ограничение подвижности. Жалобы появились после падения на лестничной клетке в подъезде. Состояние средней тяжести. Осмотрена травматологом: отек мягких тканей в области таза слева, укорочение левой нижней конечности.



1. Какой метод лучевой диагностики представлен?

Ответ: рентгенография (рентгенологический метод - это метод лучевой диагностики, основанный на использовании рентгеновского излучения).

2. На представленном изображении определяется перелом ....

Ответ: оскольчатый.

3. Где на изображении расположена линия перелома?

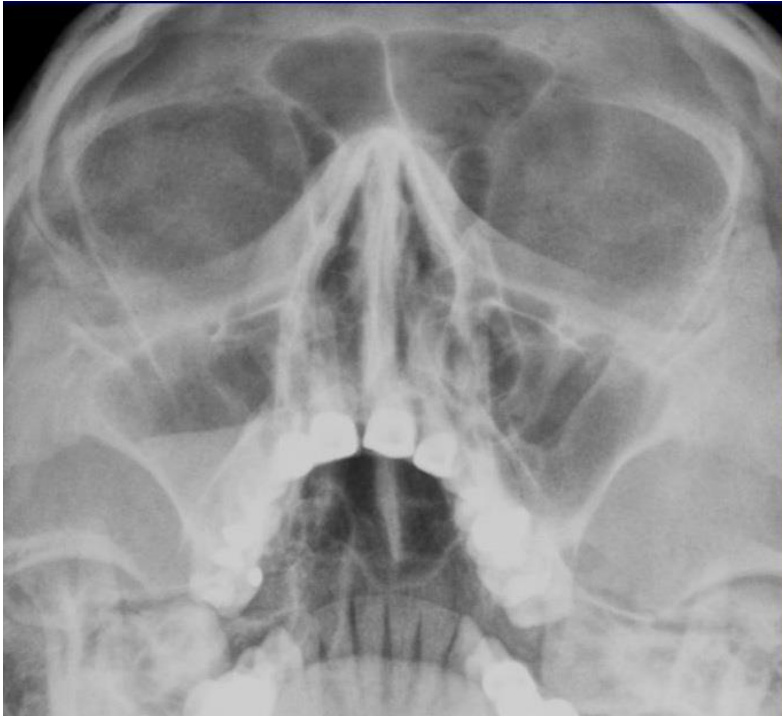Ответ: в левой вертлужной впадине.

4. Дайте описание области патологических изменений по данному изображению.

Ответ: повреждение левой вертлужной впадины и формированием центрального вывиха головки левой бедренной кости

**Задача 2.** Больной с., 25 лет на приеме в поликлинике жалуется на повышение температуры до 38 в течение 3 дней, головную боль, заложенность носа более 7 дней, боли в области верхней челюсти, усиливающиеся при наклоне головы вперед. При пальпации определяется болезненность в области соответствующей проекции верхнечелюстных пазух больше справа. В общем анализе крове: лейкоциты 10,0, СОЭ 20. Проведено рентгенологическое исследование придаточных пазух носа.





Вопросы:

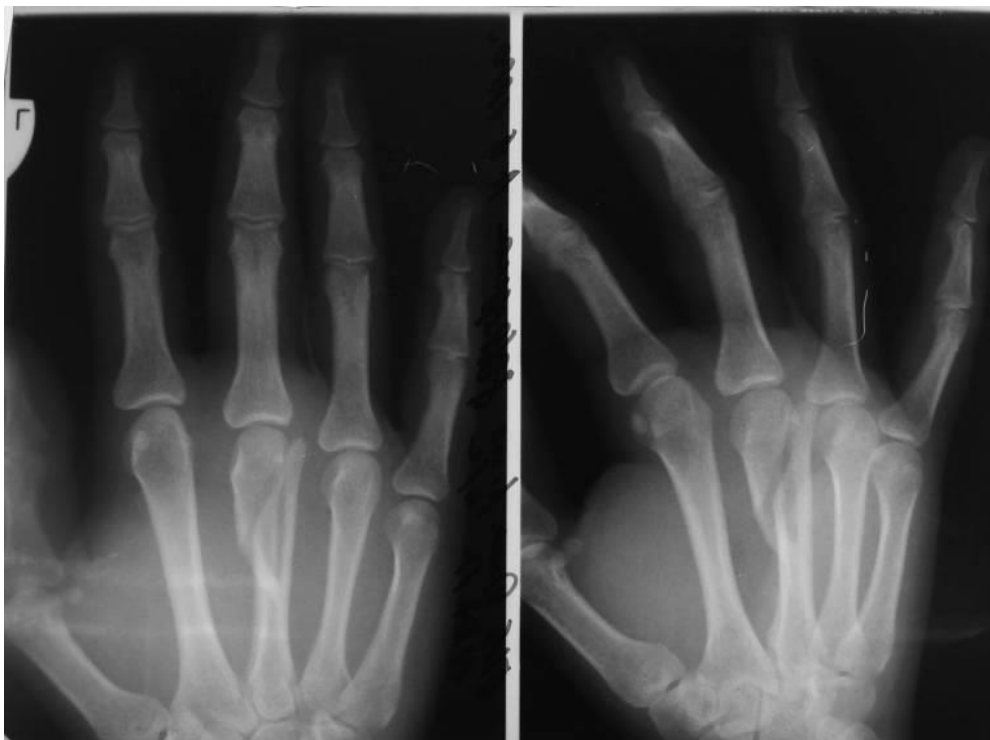
1. В какой проекции черепа хорошо визуализируются придаточные пазухи носа?
2. Перечислите придаточные пазухи носа.
3. Опишите снимок и сформулируйте диагноз с учётом клинико-лабораторных данных.

Эталон ответа:

1. Носо-подбородочная проекция с открытым ртом.
2. Лобные, решётчатые, верхнечелюстные (гайморовые), клиновидные.
3. На рентгенограмме придаточных пазух носа носовая перегородка не искривлена. Лобные пазухи развиты удовлетворительно, симметричны, пневмотизация не нарушена. Пневмотизация ячеек решётчатой кости сохранена. Верхнечелюстные пазухи развиты удовлетворительно, симметричны, пневмотизация левой сохранена. Определяется снижение пневмотизации правой верхнечелюстной пазухи за счёт наличия гомогенного затемнения с горизонтальным уровнем. Пневмотизация клиновидных пазух сохранена. Заключение: rg-признаки правостороннего гайморита.

Диагноз: правосторонний гайморит.

**Задача 3.** Больной Н., 40 лет поступил в травматологический пункт, жалуется на боли в правой кисти после падения на руку. При осмотре на тыльной стороне правой кисти определяется отёчность, болезненность при пальпации в проекции пястных костей, движения в кисти ограничены, болезненны. Отправлен на рентгенологическое исследование.

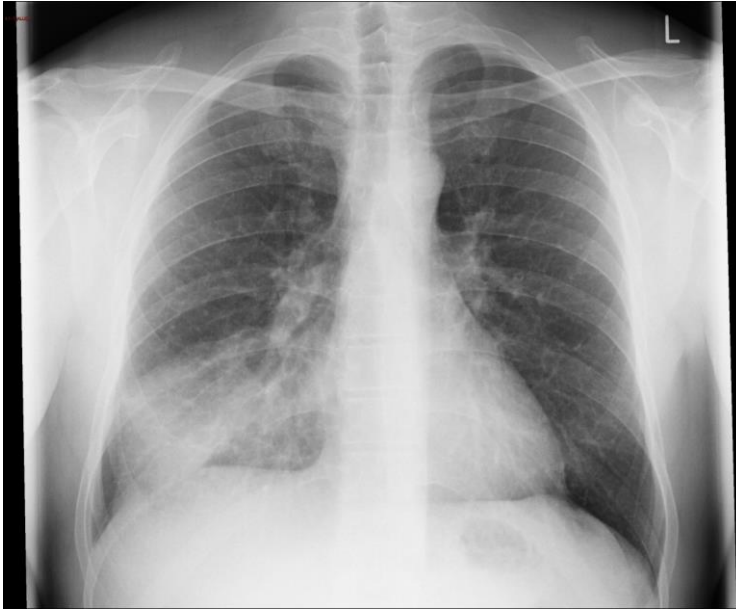


1. Сформулируйте диагноз с учётом анамнеза, осмотра и рентгенологической картины.
2. Перечислите кости запястья.
3. Перечислите рентгенологические признаки перелома кости.

Эталон ответа:

1. Диагноз – спиральный перелом iii пястной кости правой кисти со смещением отломков в ладонную сторону и медиально.
2. К проксимальному ряду костей запястья относятся: ладьевидная, полулунная, трёхгранная, гороховидная.  
К дистальному ряду относятся: трапецевидная, кость-трапеция, головчатая, крючковидная.
3. Линия перелома, перерыв кортикального слоя, смещение отломков, деформация кости (конечности).

**Задача 4.** Больной Д., 30 лет жалуется на температуру 37,8 в течение 5 дней, кашель с мокротой, слабость, потливость. При осмотре: кожные покровы нормальной окраски, влажные. Чсс 90 в мин., чд – 20 в мин. АД – 130/80; аускультативно – дыхание везикулярное, влажные хрипы справа в нижних отделах лёгких, тоны сердца ясные ритмичные; живот при пальпации мягкий безболезненный. В общем анализе крови: лейкоциты 12, соэ -24. Отправлен на рентгенологическое исследование органов грудной клетки.



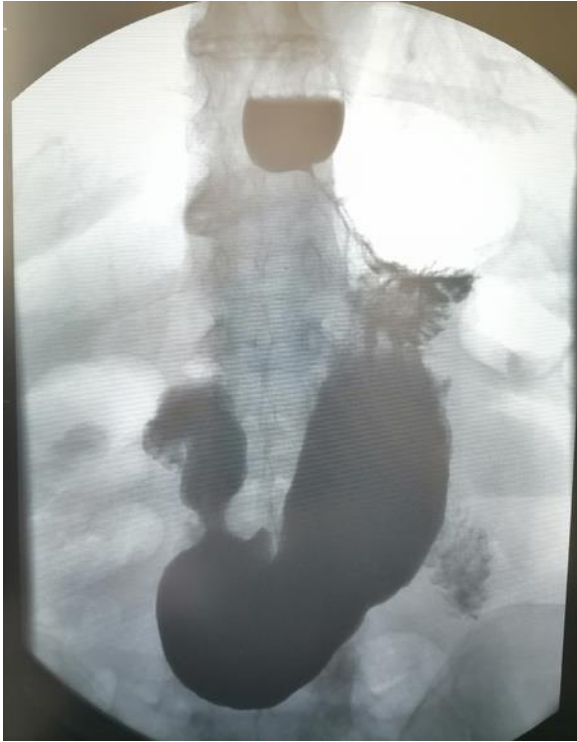Вопросы:

1. Назовите рентгенологический синдром на данной рентгенограмме, и чему он может соответствовать с учётом клинико-лабораторных данных.
2. Можно ли точно определить поражённый сегмент?
3. Назовите отличия в долевым и сегментарном строении левого и правого лёгкого.

Эталон ответа:

1. Синдром ограниченного затемнения, учитывая его неомогенную структуру, неровные, нечёткие контуры rg- картина соответствует пневмонии.
2. Поражённый сегмент на рентгенограмме лёгких в прямой проекции определить нельзя, нужно сделать боковую проекцию.
3. Правое лёгкое состоит из 3-х долей, содержит 10 сегментов. Левое лёгкое состоит из 2-х долей, может содержать от 8-ми до 10-ти сегментов, так как 1-ый и 2-ой сегмент вентилируется общим бронхом, а 7-ой сегмент чаще отсутствует.

**Задача 5.** Пациент М., 63 года жалуется на наличие изжоги, отрыжки, срыгивание пищи во время наклонов туловища, периодические боли в эпигастральной области, направлен гастроэнтерологом на рентгенологическое исследование желудка.



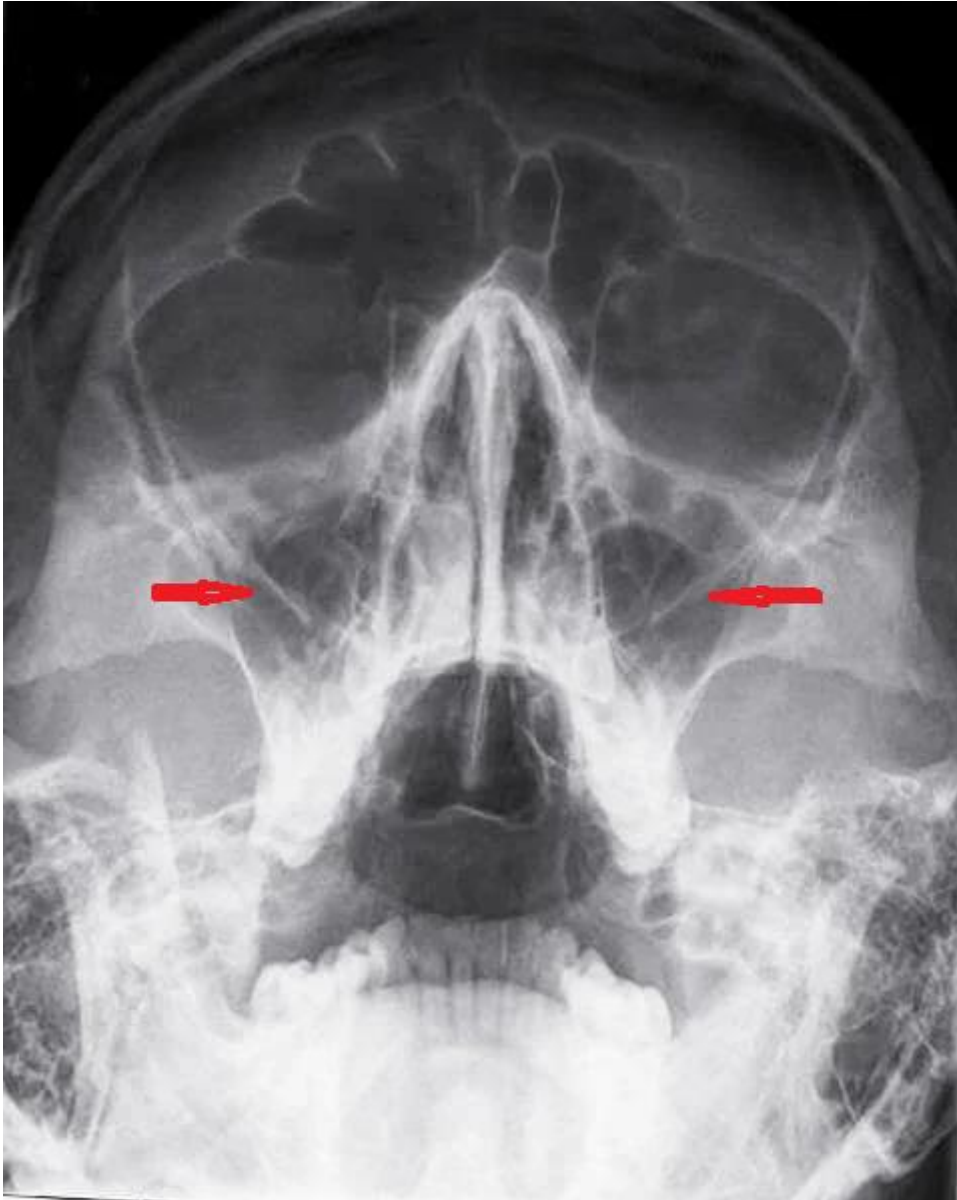
Вопросы:

1. Как называется данное исследование?
2. Какая требуется подготовка пациента к данному исследованию?
3. Соотнесите данные исследования с клинической картиной и сформулируйте предварительный диагноз.

Эталон ответа:

1. Эзофагогастродуоденоскопия.
2. Подготовка пациента: последний приём пищи за 12 часов до исследования. В день исследования нельзя пить, курить и принимать лекарства до исследования. Проводиться эзофагогастродуоденоскопия в первой половине дня натощак.
3. В ходе эзофагогастродуоденоскопии выявлена дислокация дна желудка в грудную полость. В соответствии с клинической картиной можно предположить диагноз - аксиальная грыжа пищеводного отверстия диафрагмы.

**Задача 6.** Укажите название и область исследования, представленные ниже. Назовите структуры, указанные стрелками.



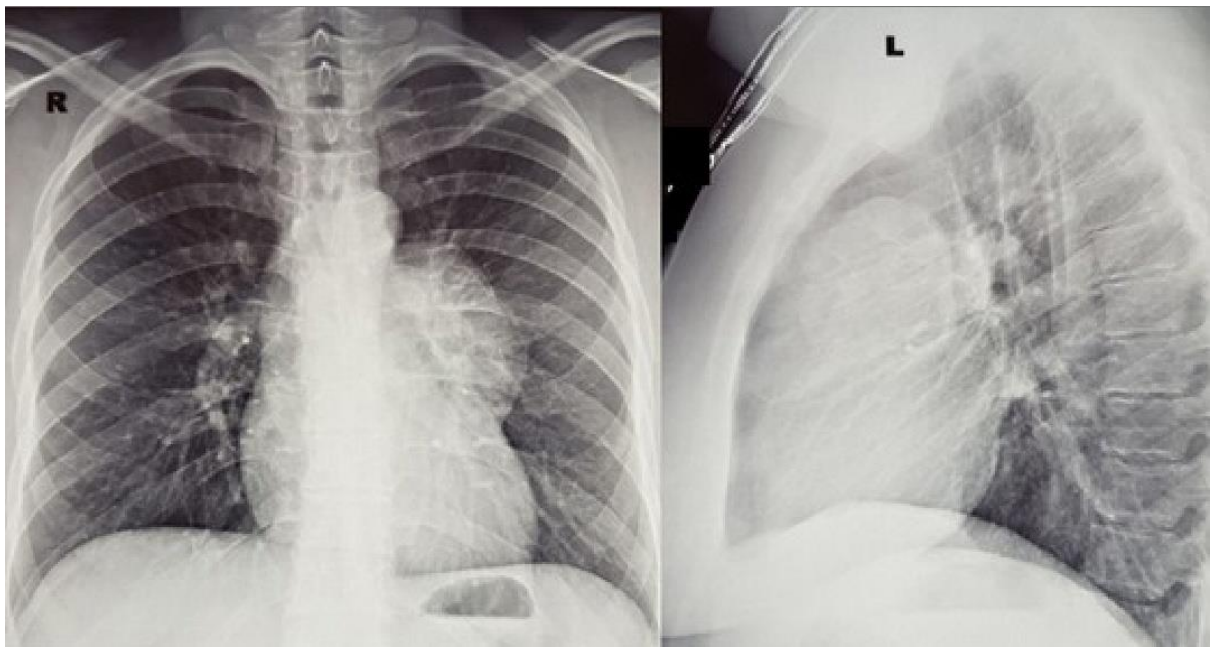
**Ответ:** рентгенография околоносовых пазух. Верхнечелюстные пазухи, гайморовы пазухи.

**Задача 7.** На обзорной рентгенограмме в прямой и в левой боковой проекциях определяются переломы задних отрезков 5 и 6 рёбер слева со смещением отломков. Эмфизема мягких тканей грудной клетки слева, верхнее лёгочное поле слева затенено в нижних отделах за счёт выпота в плевральной полости.

Дайте заключение, предположите характер выпота.

**Ответ:** перелом 5 и 6 рёбер слева, левосторонний гемоторакс.

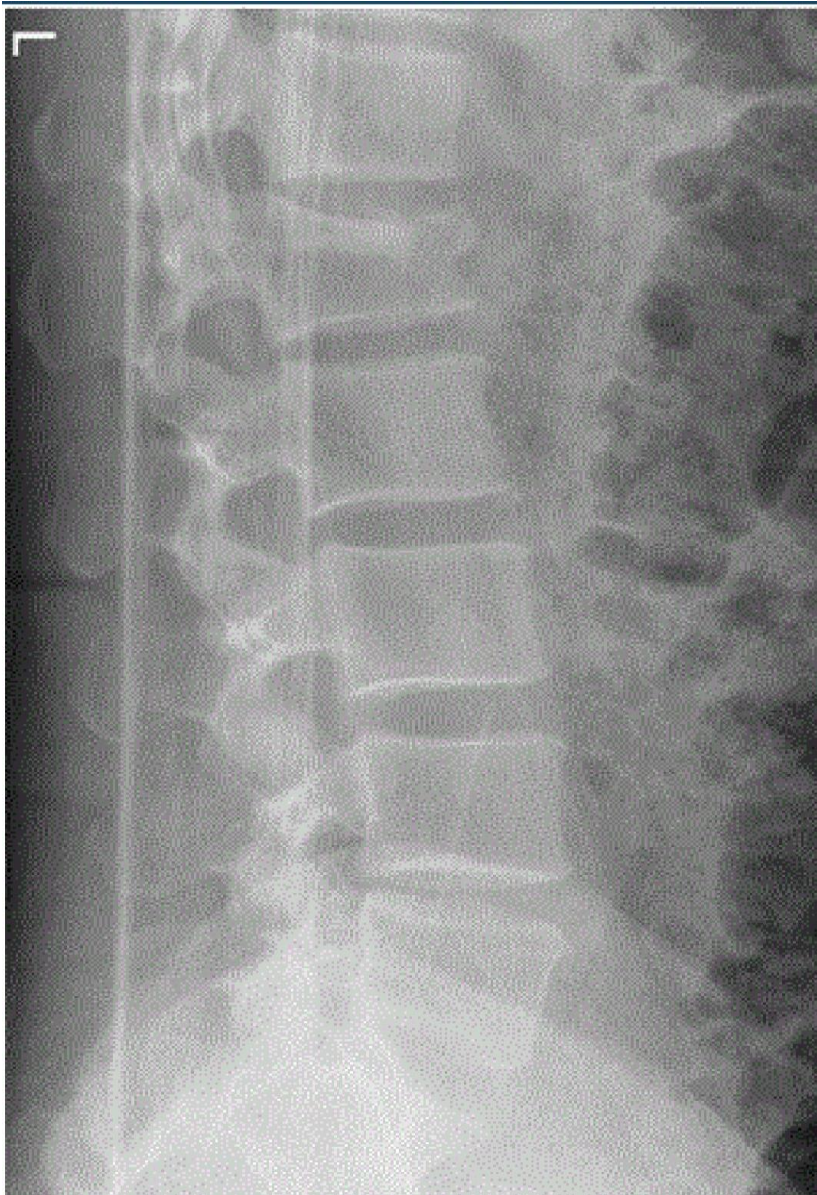
**Задача 8.** Какое предполагаемое заключение на основании представленного изображения? Какие дополнительные методы лучевой диагностики показаны?



**Ответ:** объёмное образование в переднем средостении. КТ органов грудной клетки.

**Задача 9.** Пациент 40 лет был доставлен в травматологическое отделение бригадой смп после падения с высоты второго этажа. Пациент предъявляет жалобы на боль в поясничной области. При пальпации определяется болезненность в поясничном отделе.





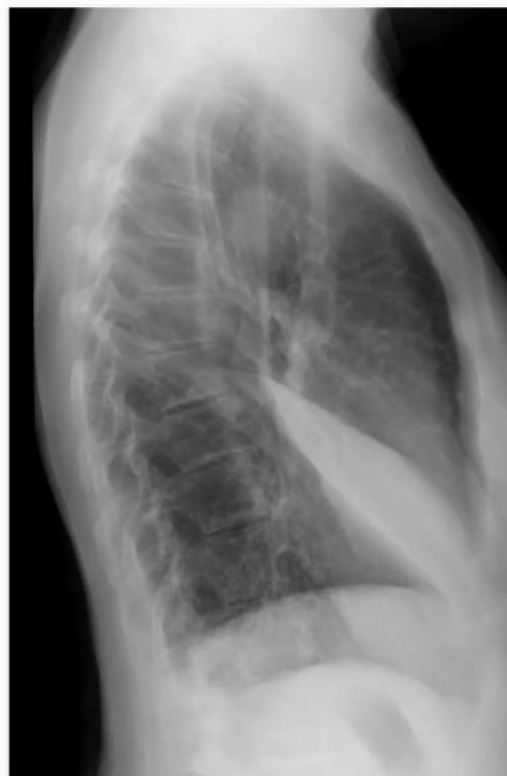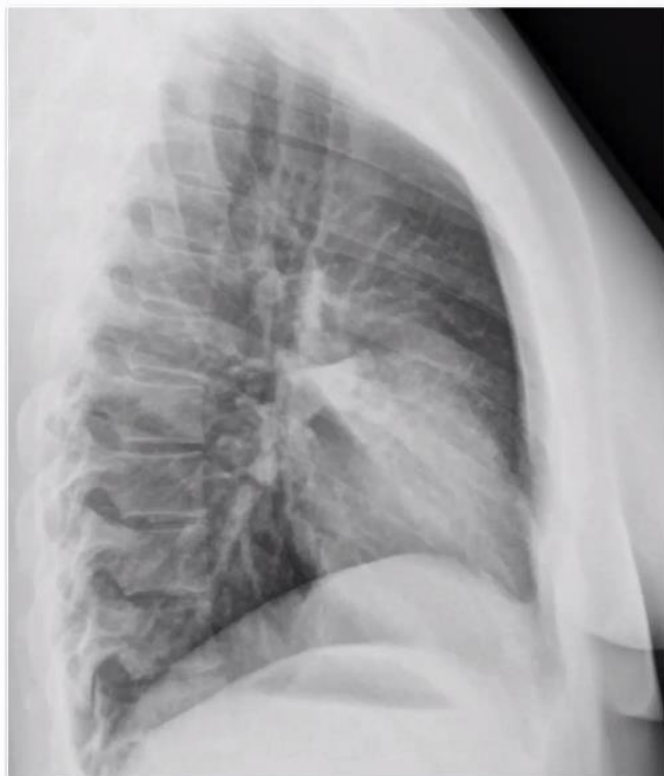
Укажите метод и область исследования. Укажите характер и локализацию выявленных изменений.

**Ответ:** рентгенография поясничного отдела позвоночника в боковой проекции. Компрессионный перелом тела l5.

**Задача10.** Вас попросили посмотреть 2 снимка двух разных человек в боковой проекции. У обоих из клиники: ослабленное, частое дыхание, тупой перкуторный звук и снижение экскурсии грудной клетки. Дайте свое краткое заключение по данным снимкам

На снимке слева ...

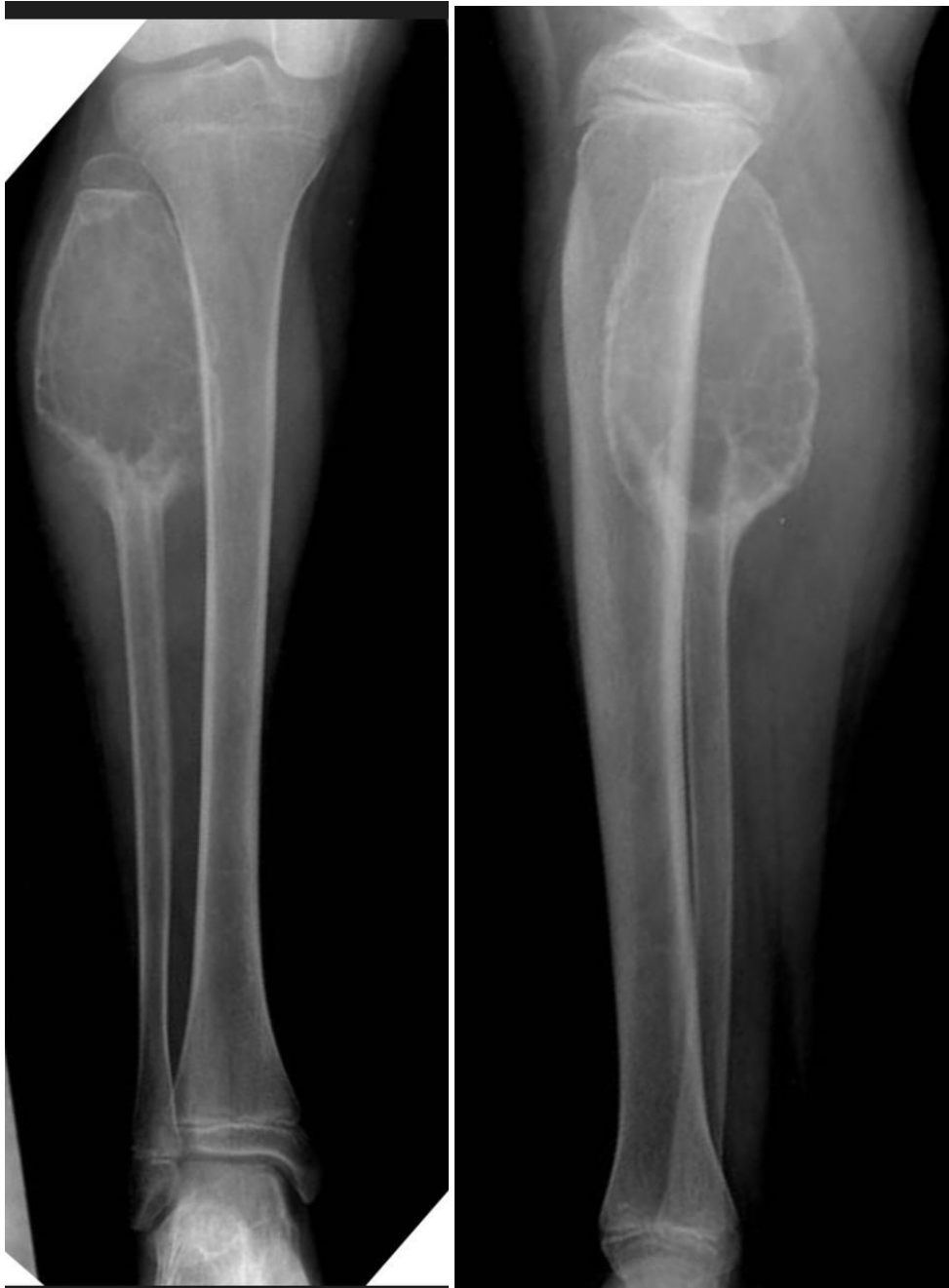На снимке справа ...



Ответ: на снимке слева пневмония средней доли.  
На снимке справа ателектаз средней доли.

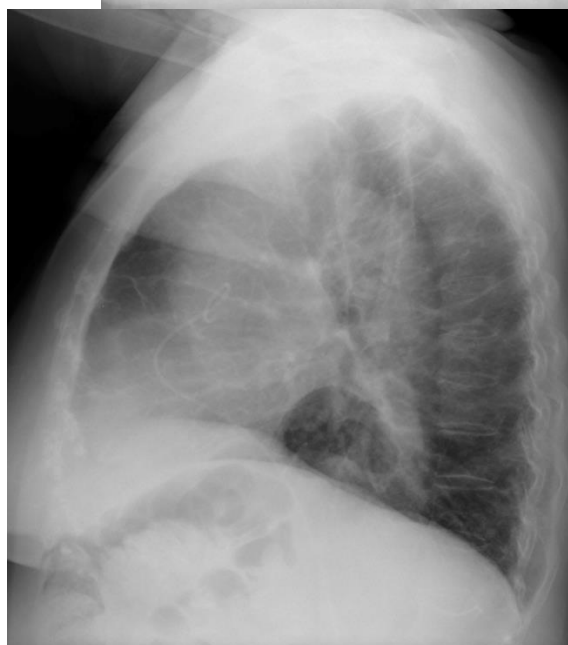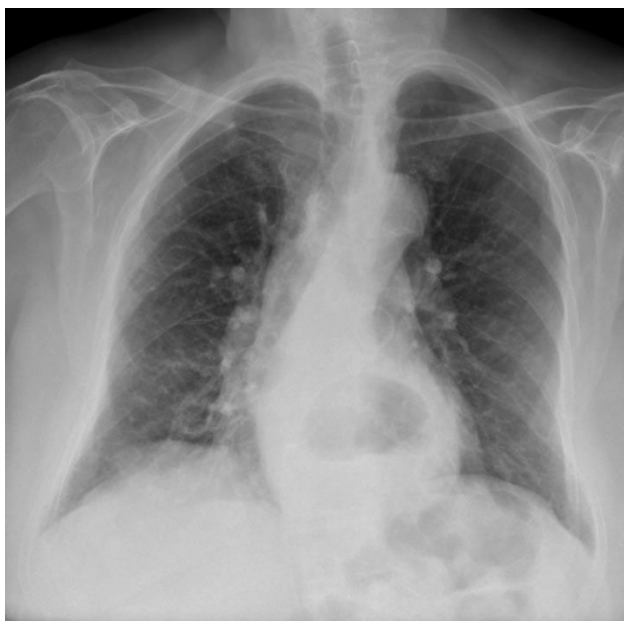**Задача 11.** Мальчик, 9 лет. Боли в верхних отделах голени. Отмечает эпизод травмы.  
Наличие какого патологического образования можно предположить в данном случае?



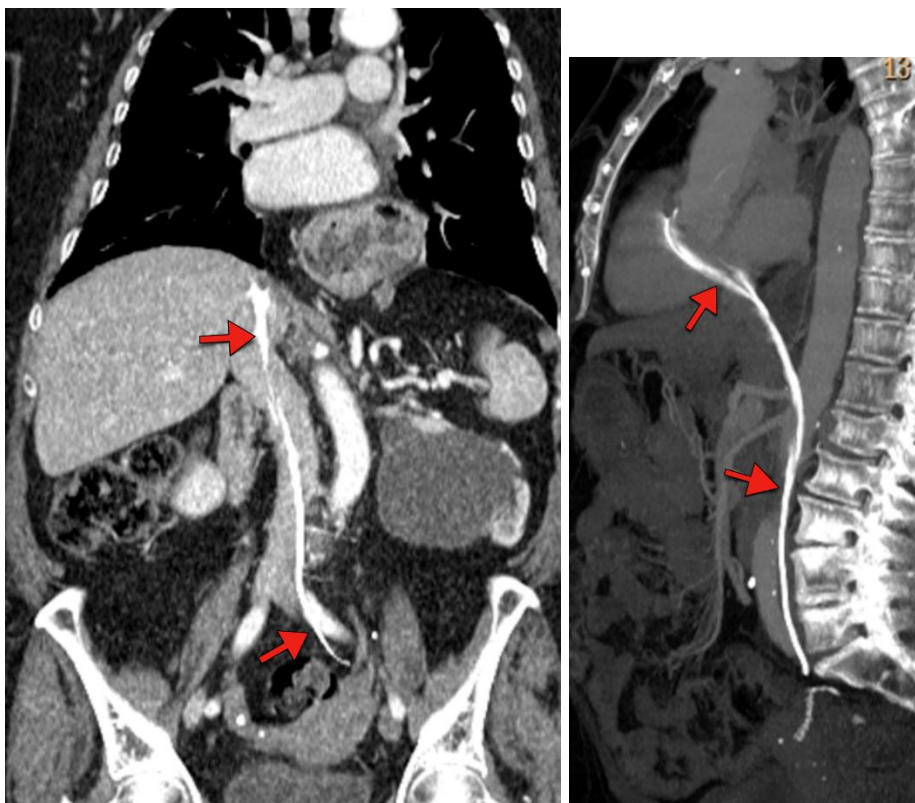


Ответ: аневризмальная костная киста.

**Задача 12.** Пациентка из урологического отделения. Вы видите ГПОД: нижнее средостение, ретрокардиально, горизонтальный, все как обычно. Что еще видно, помимо очевидного гпод?

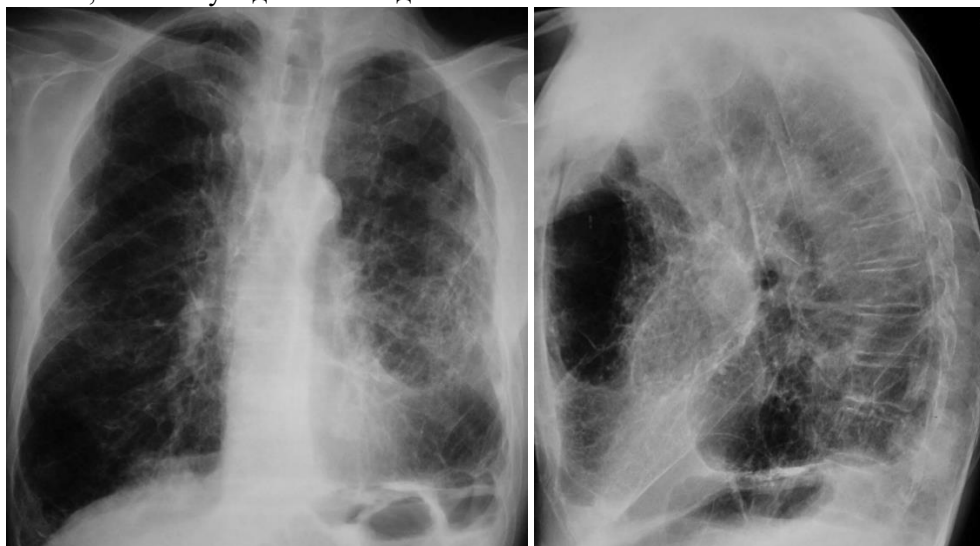

На прямой проекции дистальный конец мочеточникового стента проецируется на уровне легочного ствола. Более того, по ходу катетера примерно становится понятно, что в легочную артерию он мог попасть из правых отделов сердца, а в правые отделы из нижней полой вены.



**Задача 13.** С первого взгляда мы определяем классические изменения, характерные для эмфиземы (повышение воздушности легочных полей, уплощение диафрагмы и тд). Более того, вы обращаете внимание на плотную линейную тень в левом легком. Это классическая картина обызвествления плевры.

Что, помимо увиденного на данных снимках вы можете назвать?



Ответ: в нижних отделах правого легочного поля определяется округлое затенение с неровными контурами, частично скрытое за диафрагмой.

**Задача 14.** Мужчина 54-лет обратился в приемное отделение с жалобами на резкую боль в правой ноге, ограничение подвижности и отек. Со слов пациента, неделю назад оступился и подвернул ногу, за помощью не обращался, принимал обезболивающие, наносил йодную сеточку. За прошедшую неделю отмечал увеличение отека и болевого синдрома.

Вопросы к заданию:

1. Какой метод лучевой диагностики предпочтителен в данном случае?
2. Перечислите стадии регенерации перелома?
3. Какие могут быть осложнения при отсутствии иммобилизации перелома?
4. Какие дополнительные методы диагностики можно использовать для детальной оценки голеностопного сустава?

Ответы:

1. Рентгенография голеностопного сустава в прямой и боковой проекции.
2. Формирование гематомы, фиброзно-хрящевая мозоль, окостенения мозоли, ремоделирование кости.
3. Вторичное смещение отломков, повреждение связок, сухожилий, сосудов и нервов в области перелома, неправильно сросшийся перелом, ложный сустав.
4. КТ в случае оскольчатого перелома и затрудненной визуализации на рентгенограмме, МРТ и УЗИ для оценки мягкотканых структур сустава.

**Задача 15.** Пациентка 45 лет жалуется на боль в верхней части спины, которая усиливается при дыхании и при движении. На обзорной рентгенограмме грудной клетки выявлено наличие многочисленных округлых теней диаметром до 2.5 см в правом легком, а также наличие вторичных изменений 6-го и 7-го грудных позвонков. Также замечены изменения в структуре ребер и обнаружено наличие жидкости в правой плевральной полости.

Вопросы к заданию:

1. проведите оценку изображений и составьте заключение по данному описанию.
2. Какие необходимы дополнительные методы дообследования данной пациентки, необходима ли консультация специалиста другого профиля и какого?
3. Назовите каких видов бывают изменения, выявленных у данной пациентки в костях?

Ответы:

1. Данная картина соответствует вторичному поражению легких, вероятнее всего – метастазам. Необходимо провести диффдиагностику с туберкулезом, саркоидозом легких.
2. КТ грудной клетки для более полного и детального анализа поражения легких, возможного поиска первичного очага. Маммография, в виду частого поражения метастатического поражения легких. Консультация онколога с целью поиска первичного очага и назначения дальнейшего лечения.
3. Остеолитические метастазы, остеобластические, смешанного типа.

**Задача 16.** Пациент П, 14 лет, поступил в травматологическое отделение с открытым переломом левого предплечья. Во время пребывания в стационаре у ребёнка в зоне перелома началось развитие остеомиелита.

Вопросы к заданию:

1. Опишите типичную картину остеомиелита на рентгенограмме.
2. Какое ещё вы знаете инфекционное поражение костей? Каков механизм его развития?
3. Наблюдается периостит при хроническом остеомиелите? Если да, то какого типа?

Ответы:

1. Изменение плотности окружающих кость мягких тканей, участки деструкции костной ткани, периостит. На поздних сроках (начиная с 14-ого дня) на рентгенограммах определяются обширные очаги деструкции, линейные, слоистые периостальные наслоения, участки склероза вокруг секвестров и зон деструкции и окружающая эти участки зона остеопороза. В случае посттравматического остеомиелита определяется замедление консолидации отломков.
2. Туберкулез костей. Гематогенное распространение из первичного очага (как правило из легких).
3. Да, периостит по типу «лука», чередование участков надкостницы и мягкотканного компонента в следствие обострений остеомиелита.

**Задача 17.** Больной А., возвращаясь поздно ночью домой, подвергся нападению неизвестных лиц, при этом получил многочисленные травмы головы. Потери сознания, тошноты, рвоты не отмечает. На другой день утром обратился за помощью в медицинское учреждение (поликлиника), где были выявлены множественные гематомы и отечность мягких тканей левой половины лица. При осмотре невропатологом нистагма и нарушения глазных зрачковых симптомов не было выявлено. Положение в позе Ромберга устойчивое.

Вопросы: 1. Какое исследование необходимо провести пациенту в условиях поликлиники? 2. Какое заключение вы напишите при следующем описании: выявлено расхождение сагиттального шва до 5-6 мм и наличие линейной полосовидной тени отходящей от места схождения сагиттального и венечного швов левой половины черепа кзади и вниз.

Ответы:

1. Рентгенологическое исследование костей черепа в двух проекциях.
2. Перелом костей свода черепа.

### **Задача 18. Ситуация**

Пациентка 35 лет обратилась за медицинской помощью в поликлинику по месту жительства.

#### **Жалобы**

На боль по медиальной поверхности в правом коленном суставе после падения с высоты собственного роста 1 день назад. Ограничение движений в коленном суставе и отек.

#### **Анамнез заболевания**

6 месяцев назад были роды. На протяжении 5 лет отмечала асимметрию коленных суставов за счет утолщения справа, не придавала этому значения. Ограничения подвижности не было. Отека, покраснения сустава не было. Ранее травм не было.

#### **Анамнез жизни**

Без особенностей

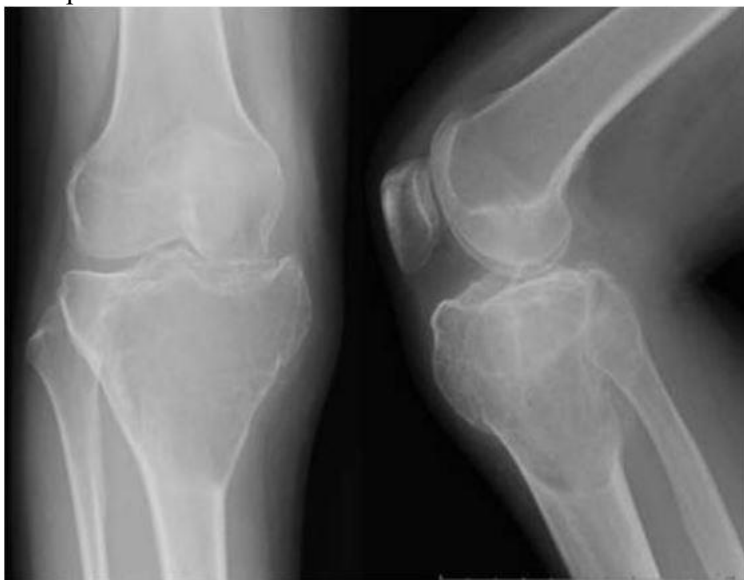#### **Объективный статус**

Кожа над правым коленным суставом гиперемирована, выраженный отек мягких тканей и ограничение движения в суставе. Отмечается гематома мягких тканей под надколенником.

01. В соответствии со стандартом медико-санитарной помощи N1467н от 2012 г. лучевым методом, с которого следует начать обследование пациента, является

- а. радиоизотопное исследование
- б. компьютерная томография
- в. рентгенография \*
- г. магнитно-резонансная томография

Изображение №1

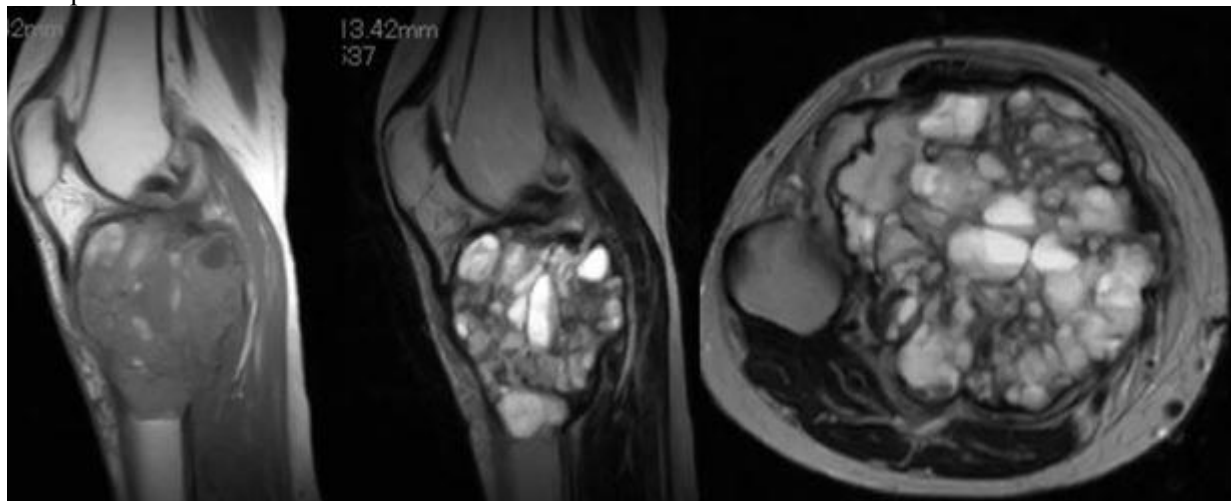


02. При рентгенографии (Изображение №1) правого коленного сустава в двух проекциях отмечается

- а. литическая деструкция надколенника, с формированием внекостного компонента
- б. литическая перестройка с тонкими перегородками, истончение кортикального слоя большеберцовой кости \*
- в. опухолевое образование в мягких тканях правого коленного сустава, с реактивным синовитом

- г. «луковичный» периостоз в метадиафизе малоберцовой кости, отек костного мозга
03. Методом лучевой диагностики, который показан пациенту для уточнения структуры образования в кости, является
- а. магнитно-резонансная томография \*
  - б. рентгеноскопия
  - в. позитронно-эмиссионная томография
  - г. ультразвуковое исследование

Изображение №2



04. При магнитно-резонансной томографии (Изображение №2) выявлены
- а. мягкотканная опухоль, врастающая в кость, инфильтрация костного мозга
  - б. ячеисто-трабекулярное образование, уровни жидкости в большеберцовой кости, вздутие кортикального слоя \*
  - в. инфильтрация диафиза бедренной кости, деструкция кортикального слоя с наличием «козырька Кодмена»
  - г. солидная опухоль большеберцовой кости, с истончением кортикального слоя и формированием внекостного компонента
05. Показанием для МРТ в данном случае является
- а. выявление мягкотканного компонента \*
  - б. уточнение степени деструкции кортикального слоя
  - в. диагностика отдаленных метастазов
  - г. измерение плотности опухоли
06. После анализа данных, полученных при лучевых методах (Изображения №1, 2), предполагаемое заключение
- а. Синовиальный хондроматоз
  - б. Оссифицирующий миозит
  - в. Гигантоклеточная опухоль \*
  - г. Хондросаркома
07. Патологическая зона перестройки большеберцовой кости у данной пациентки, относится к
- а. метаболической остеопатии
  - б. инфекционному воспалительному заболеванию
  - в. дегенеративному заболеванию
  - г. опухоли \*
08. С учетом возраста пациентки, клинических данных и выявленных изменений при лучевых исследованиях (Изображения №1, 2) в первую очередь образование в большеберцовой кости

следует дифференцировать с

- а. артрозом
- б. липомой
- в. остеогенной саркомой \*
- г. абсцессом Броди

09. Дополнительным методом лучевой диагностики, который показан пациентам с новообразованиями костей для оценки распространенности опухолевого процесса (определение М стадии), является

- а. рентгенография пораженной области и близлежащего сустава в двух проекциях с линейкой
- б. ультразвуковое исследование брюшной полости
- в. магнитно-резонансная томография малого таза
- г. позитронно-эмиссионная томография \*

10. Лучевым методом, который позволяет провести первичную диагностику костной опухоли и спрогнозировать хирургу органосохраняющий вид реконструкции, является

- а. рентгенография пораженной области и близлежащего сустава в двух проекциях с линейкой \*
- б. магнитно-резонансная томография коленного сустава
- в. ультразвуковое исследование мягких тканей голени
- г. позитронно-эмиссионная томография

11. Противопоказанием для плановой КТ-ангиографии брюшного отдела аорты и нижних конечностей с внутривенным контрастированием (не по жизненным показаниям) является

- а. кардиостимулятор
- б. острая респираторная вирусная инфекция
- в. аллергия на морепродукты
- г. скорость клубочковой фильтрации менее 25 мл/мин \*

12. Абсолютным противопоказанием для МРТ коленного сустава является

- а. кардиостимулятор \*
- б. 3 триместр беременности
- в. титановый имплант в тазобедренном суставе
- г. вес пациента более 100 кг

Эталон ответа

1	2	3	4	5	6	7	8	9	10	11	12
В	Б	А	Б	А	В	Г	В	Г	А	Г	А

### Задача 19. Ситуация

Пациент 42 лет обратился за медицинской помощью в поликлинику по месту жительства по поводу травмы коленного сустава после игры в волейбол.

#### Жалобы

На боль по медиальной поверхности в правом коленном суставе. Ограничение движений в коленном суставе, блок при спуске с лестницы.

#### Анамнез заболевания

Боль возникла 3 недели назад после игры в волейбол.

#### Анамнез жизни

Профессионально занимался волейболом 10 лет. 2 года назад было хирургическое вмешательство по поводу аппендицита. Хронических заболеваний нет.

#### Объективный статус

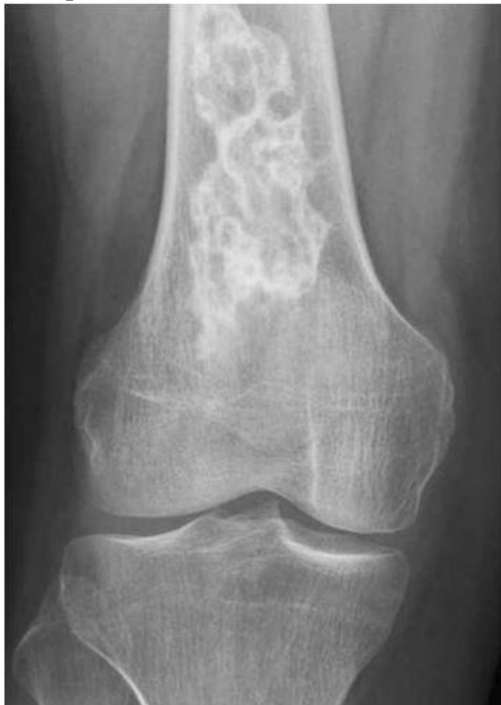Кожа над правым коленным суставом не гиперемирована, отека нет, ограничение движения в суставе.

01. В соответствии со стандартом медико-санитарной помощи N 1467н от 2012 г. лучевым

методом, с которого следует начать обследование пациента, является

- а. рентгенография \*
- б. радиоизотопное исследование
- в. магнитно-резонансная томография
- г. компьютерная томография

Изображение №1



02. Зона патологических изменений на представленном снимке (Изображение №1) локализуется в

- а. диафизе большеберцовой кости
- б. диафизе бедренной кости \*
- в. проксимальном эпиметафизе бедренной кости
- г. эпифизе большеберцовой кости

03. При рентгенографии правого коленного сустава в передне-задней проекции (Изображение №1) выявлено

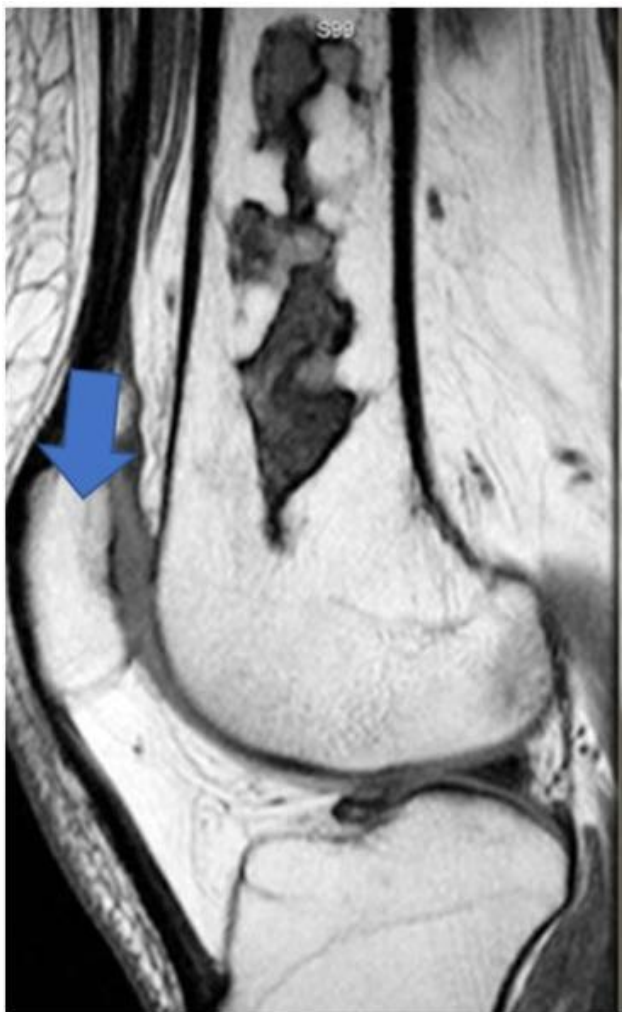
- а. «луковичный» периостоз в метadiaфизе бедренной кости
- б. остеосклеротическая зона в центральных отделах диафиза бедренной кости \*
- в. литическая деструкция большеберцовой кости
- г. инфильтрация костного мозга, внекостный опухолевый компонент

04. Методом лучевой диагностики, который показан пациенту с целью выявления отека костного мозга на фоне зоны перестройки, является

- а. магнитно-резонансная томография \*
- б. ультразвуковое исследование
- в. компьютерная томография
- г. рентгенография

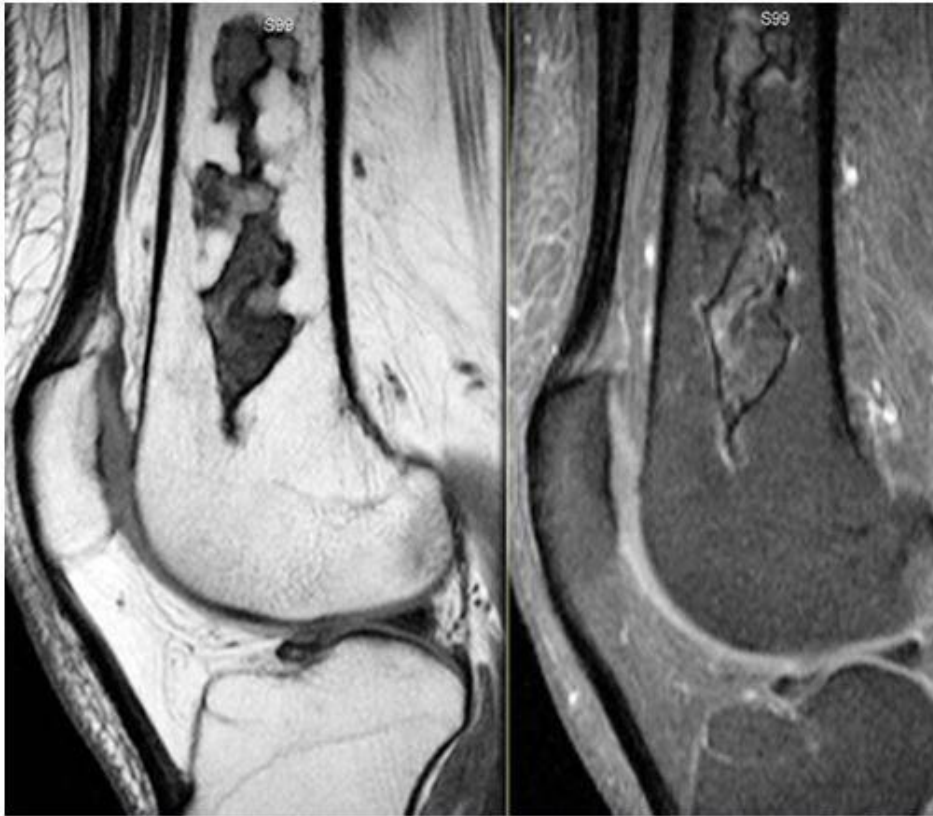
Изображение №2





05. Стрелка на изображении №2 указывает на
- а. сесамовидную кость
  - б. медиальный мыщелок бедренной кости
  - в. надколенник \*
  - г. жировое тело Гоффа

Изображение №3



06. При магнитно-резонансной томографии (Изображение №3) отмечается
- а. мягкотканная опухоль, врастающая в кость
  - б. инфильтрация диафиза бедренной кости, деструкция кортикального слоя с наличием «козырька Кодмена»
  - в. замещение костного мозга в центральных отделах бедренной кости \*
  - г. солидная опухоль большеберцовой кости, с истончением кортикального слоя и формированием внекостного компонента
07. Показанием для компьютерной томографии (КТ) в данном случае является
- а. визуализация мягких тканей
  - б. оценка активности процесса
  - в. диагностика отдаленных метастазов
  - г. выявление деструкции кортикального слоя \*
08. После анализа данных, полученных при рентгенографии и МРТ, предполагаемое заключение
- а. инфаркт костного мозга \*
  - б. зона Лоозера
  - в. злокачественная фиброзная гистиоцитома кости
  - г. оссифицирующий миозит
09. Характерный признак при данном процессе, который можно выявить при рентгенографии, КТ или МРТ, называется
- а. козырек Кодмена
  - б. истончение кортикального слоя по типу «скорлупы»
  - в. эндокортикальные узур
  - г. симптом «двойной каймы» \*
10. Дополнительным методом лучевой диагностики, который показан пациентам с злокачественными образованиями костей для оценки распространенности опухолевого процесса (определение М стадии), является

- а. ультразвуковое исследование брюшной полости
- б. рентгенография пораженной области и близлежащего сустава в двух проекциях с линейкой
- в. позитронно-эмиссионная томография \*
- г. магнитно-резонансная томография малого таза

11. Противопоказанием для планового КТ органов грудной полости с внутривенным контрастированием (не по жизненным показаниям) является

- а. аллергия на морепродукты
- б. кардиостимулятор
- в. скорость клубочковой фильтрации менее 25 мл/мин \*
- г. острая респираторная вирусная инфекция

12. Абсолютным противопоказанием для МРТ коленного сустава является

- а. вес пациента более 100 кг
- б. титановый имплант в тазобедренном суставе
- в. нейростимулятор \*
- г. 3 триместр беременности

Эталон ответа

1	2	3	4	5	6	7	8	9	10	11	12
А	Б	Б	А	В	В	Г	А	Г	В	В	В

**Задача 20.** Больной Щ., 40 лет. На основании жалоб больного, анамнеза заболевания и данных объективного обследования высказано предположение о наличии у больного лучевой болезни, определите ее степень тяжести.

1. Единица измерения экспозиционной дозы:	
1. Грэй;	
2. Зиверт;	
3. Беккерель;	
4. Рентген.	
2. Цепь радиационно-химических превращений, приводящая к образованию свободных радикалов называется:	
1. катализ	
2. гидролиз	
3. радионуклидный распад	
4. радиолиз.	
3. Какая доза общего равномерного облучения тела вызовет ОЛБ средней (2) степени тяжести?	
4. 1-2 Грея.	
5. 2-4 Грея.	
6. 4-6 Грей.	
4. Больше 6 Грей.	
4. Какие данные Вы ожидаете получить при анализе крови при ОЛБ средней степени тяжести в период разгара?	
6. Лейкоциты – 0,5-1,5 тыс/мкл.	
7. Тромбоциты до 20-40 тыс/мкл.	
8. Ускорение СОЭ до 25-40 мм/час.	
9. Агранулоцитоз.	
10. Все ответы верные.	
5. Исход ОЛБ средней степени тяжести.	
6. Восстановление к концу второго месяца без лечения.	
7. Восстановление к концу второго месяца при условии своевременного оказания специализированной медицинской помощи.	
8. Благоприятный исход в 50% случаев при условии своевременного оказания специализированной медицинской помощи.	
9. Летальный исход 90-100%.	

10. Выздоровление наступит и без лечения.

Эталон ответа 4,4,2,5,2.

**ПК-2 Способен определять показания, проводить, а также интерпретировать и протоколировать результаты компьютерных томографических исследований, в том числе с использованием контрастных лекарственных препаратов и соблюдением требований радиационной безопасности**

**1) Типовые задания для оценивания результатов сформированности компетенции на уровне «Знать» (воспроизводить и объяснять учебный материал с требуемой степенью научной точности и полноты):**

1. Заболевания носа, носоглотки, околоносовых пазух
2. Заболевания гортани, глотки.
3. Заболевания щитовидной и околощитовидных желез
4. Обязательный минимум методик компьютерной томографии бесконтрастных
5. Обязательный минимум методик компьютерной томографии с контрастным усилением
6. Острые и хронические воспалительные заболевания бронхов и легких
7. Туберкулез легких
8. Злокачественные опухоли легких
9. Неотложная рентгенодиагностика при заболеваниях и повреждениях органов грудной полости
10. Заболевания печени и желчных путей
11. Заболевания селезенки
12. Неорганные заболевания органов брюшной полости
13. Неотложная лучевая диагностика при острых состояниях в брюшной полости
14. Диагностика заболеваний молочной железы
15. Опухоли молочной железы
16. КТ-диагностика заболеваний сердечно-сосудистой системы
17. КТ коронарография
18. Ангиография. Методы и их принципы.
19. Неорганные образования забрюшинного пространства
20. Обязательный минимум методик компьютерной томографии бесконтрастных и с контрастным усилением :
21. Особенности КТ-диагностики в педиатрической практике
22. Особенности КТ диагностики заболеваний центральной и периферической нервной системы у детей
23. Особенности КТ-диагностики заболеваний опорно-двигательной системы у детей

**2) Типовые задания для оценивания результатов сформированности компетенции на уровне «Уметь» (решать типичные задачи на основе воспроизведения стандартных алгоритмов решения):**

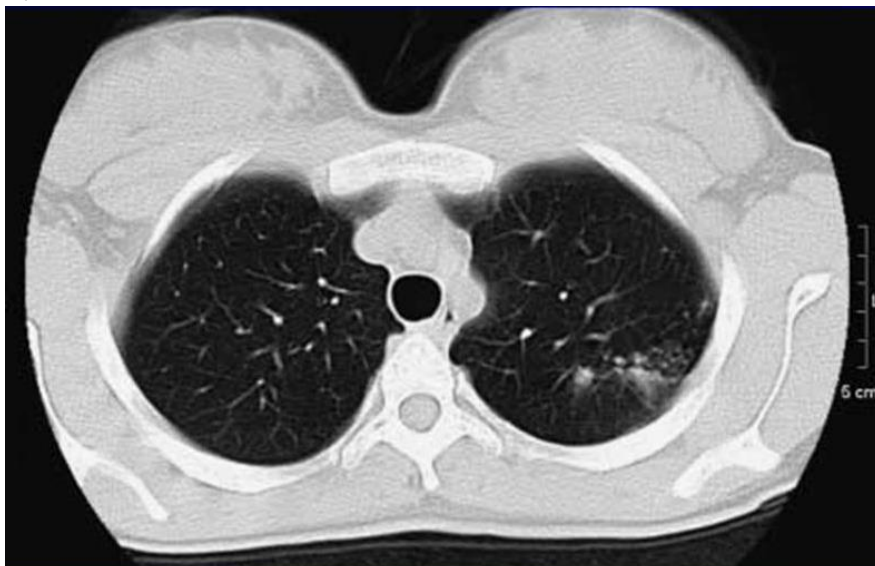1. Лучевые методики исследования сердца
2. Лучевые исследования при травмах сосудов.
3. Лучевая анатомия сердца
4. Основные области применения КТ в детской практике
5. Особенности лучевой диагностики переломов костей у детей
6. Медицинские противопоказания к диагностическим и лечебным рентгеноэндоваскулярным исследованиям.
7. Выполнение измерений при анализе изображений ,
8. Документирование результатов компьютерного томографического исследования, формирование расположения изображений для получения информативных жестких копий.
9. Способы оценки (показатели) деятельности рентгенодиагностических отделений и кабинетов
10. Принципы ограничения лучевых нагрузок медицинского персонала при КТ.
11. Медицинские показания к диагностическим и лечебным рентгеноэндоваскулярным исследованиям
12. Оформление КТ исследования с формулировкой нозологической формы патологического процесса в соответствии с Международной статистической классификацией болезней.
13. Консультирование врачей-специалистов для дальнейшего обследования/лечения больного по результатам КТ-исследований.

14. Виды и источники проникающих излучений, применяемых в лучевой диагностике и лучевой терапии
15. Терапевтический интервал радиочувствительности и влияние его продолжительности на элементы опухоли.
16. Отдаленные последствия облучения.
17. Лучевая диагностика пневмоний
18. COVID-пневмонии: лучевая диагностика и дифференциальная диагностика.
19. Спиральная компьютерная томография грудной клетки.
20. Компьютерная и спиральная компьютерная томография грудной клетки с внутривенным введением неионогенного водорастворимого контрастного вещества (с «усилением»).

**3) Типовые задания для оценивания результатов сформированности компетенции на уровне «Владеть»** (решать усложненные задачи на основе приобретенных знаний и умений, с их применением в нетипичных ситуациях, формируется в процессе практической деятельности):

**Задача № 1.**

Пациентка Л., 45 лет жалуется на кашель в течение месяца, температуру 37,1, слабость, потливость. При осмотре: кожные покровы влажные, обычной окраски, t-37,2, ЧСС – 90 в мин, ЧД- 20 в мин, АД- 125/75. В общем анализе крови лейкоциты 10, СОЭ- 20, анализ мокроты – МБТ +.



Вопросы:

1. Сформулируйте предварительный диагноз с учётом клинико-лабораторных данных и КТ-картины.
2. Какие формы данного заболевания вы знаете?
3. Какие сегменты чаще поражаются при данном заболевании?

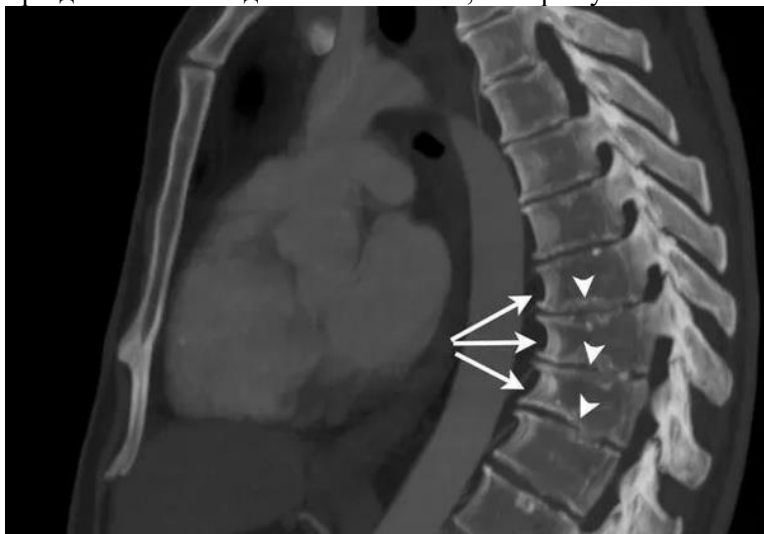**Эталон ответа:**

1. Очаговый туберкулёз верхней доли левого лёгкого.
2. 1) Первичный туберкулёзный комплекс;
- 2) Туберкулёз ВГЛУ;
- 3) Диссеминированный;
- 4) Очаговый;
- 5) Инфильтративный;
- 6) Кавернозный;
- 7) Фиброзно-кавернозный;
- 8) Казеозная пневмония;
- 9) Цирротический;
- 10) Туберкулёма;
- 11) Туберкулёзный плеврит (в том числе эмпиема плевры);

- 12) Туберкулёз верхних дыхательных путей и бронхов.  
3. Чаще всего поражаются сегменты легких: С1, С2, С6, С10.

**Задача № 2.**

Пациент, 15 лет жалуется на периодические боли в грудном отделе позвоночника, усиливающиеся при длительном сидячем положении, быстрая утомляемость спины при физических нагрузках.



Вопросы:

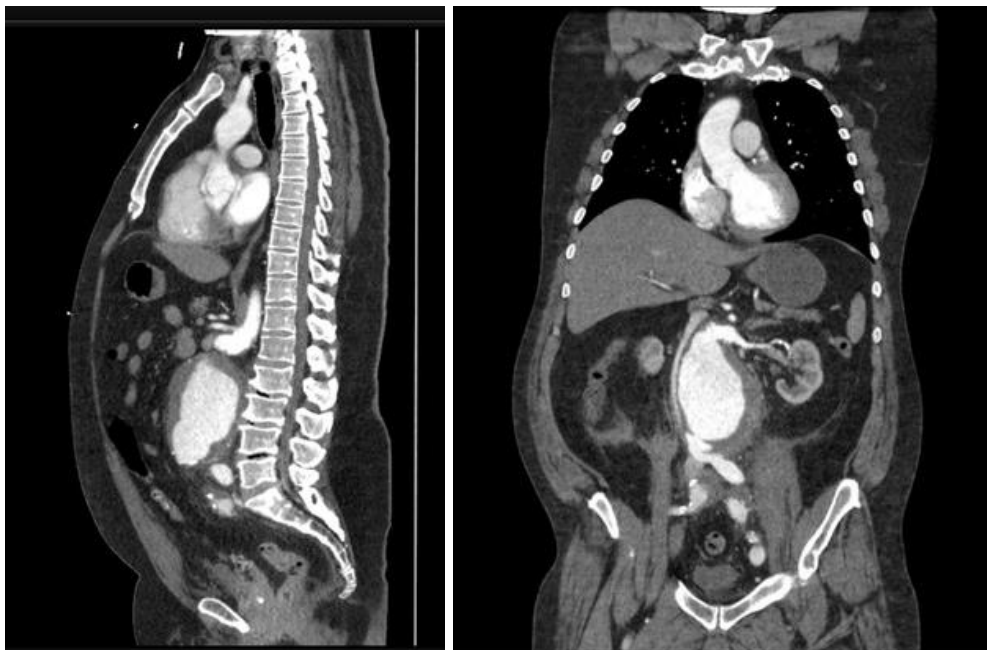
1. Какая проекция представлена на изображении?
2. Опишите изменения на КТ и сформулируйте предварительный диагноз.
3. Какие остеохондропатии вы знаете?

**Эталон ответа.**

1. Сагиттальная проекция.
2. Определяется клиновидная деформация тел грудных позвонков, усиление грудного кифоза, формирование грыж Шморля. Предварительный диагноз – болезнь Шейермана-Мау.
3. Виды остеохондропатий:
  - 1) Остгут-Шлаттера – остеохондропатия бугристости большеберцовой кости;
  - 2) Пертеса – остеохондропатия тазобедренного сустава;
  - 3) Шинца – остеохондропатия бугра пяточной кости;
  - 4) Келлера I – остеохондропатия ладьевидной кости стопы;
  - 5) Келлера II – остеохондропатия головок II и III плюсневых костей.

**Задача № 3.**

Пациент В, 65 лет жалуется на боли в спине, ощущение пульсации в животе, в анамнезе стаж курения 25 лет.



Вопросы:

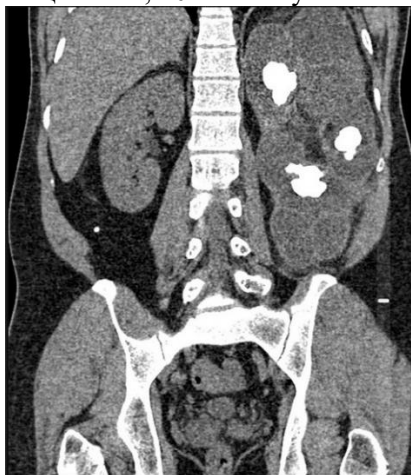
1. Опишите изменения на данных изображениях.
2. В каких проекциях получены данные изображения?
3. Назовите отделы аорты.

**Эталон ответа.**

1. Определяется аневризма инфраренального отдела брюшной аорты с интрамуральным тромбом внутри аневризматического мешка.
2. Изображения получены в сагиттальной и коронарной проекции.
3. Отделы аорты:
  - 1) восходящая аорта;
  - 2) дуга аорты;
  - 3) нисходящая аорта- грудной отдел, брюшной отдел.

**Задача № 4.**

Пациент Р., 40 лет жалуется на периодические боли в левом боку.



Вопросы:

1. Опишите патологические изменения на данном изображении.
2. В какой проекции представлено данное изображение.
3. Как располагаются почки относительно брюшины.

**Эталон ответа.**

1. Определяется увеличение левой почки, наличие крупных кальцинатов.
2. В коронарной проекции.



### 3. Ретроперитонеально.

#### Задача № 5.

Пациент 62 лет был доставлен в приёмное отделение больницы с жалобами на острую, невыносимую боль в груди, интенсивность которой не менялась с момента начала, боль иррадирует в межлопаточную область.

Вопросы.

1. Какой метод диагностики будет наиболее информативным в данном случае?
2. Назовите 2 классификации патологии, выявленной у данного пациента?
3. Назовите противопоказания для проведения данного метода, чем в таком случае его можно заменить?

#### Эталон ответа

1. КТ-ангиография, так как клиническая картина соответствует острому расслоению аорты.
2. Классификация по Стэнфорду.  
Тип А включает восходящую аорту, независимо от места первичного разрыва интимы. Расслоение аорты типа В начинается дистальнее левой подключичной артерии и поражает только нисходящую аорту.  
Классификация по ДеБейки: Тип 1 начинается с восходящей аорты, затрагивает дугу и нисходящую аорту. Тип 2 начинается с восходящей аорты и ограничивается ею. Тип 3 начинается в нисходящей аорте и распространяется дистально до диафрагмы (тип 3a) или ниже диафрагмы (тип 3b).
3. Противопоказаниями к исследованию являются: нестабильная гемодинамика у пациента, наличие почечной недостаточности или аллергия на контрастные вещества.  
Вариант замены – чрезпищеводная эхокардиография.

#### Задача № 6.

Пациент А, 34 лет, обратился с жалобами на постоянные головные боли, преимущественно в правой височной области, периодические нарушения зрения, особенно на правом глазу. Известно, что пациент принимал участие в боевых действиях, по данным рентгенографии в мягких тканях левой грудной мышцы -металлический осколок.

Вопросы:

1. Какой метод диагностики предпочтителен в данном случае, почему?
2. Назовите причину данных симптомов у пациента
3. Приведите классификацию аневризм по размеру.

#### Эталон ответа.

1. КТ-ангиография, так как наличие осколка является противопоказанием для МРТ.
2. Аневризма в виду своих размеров может сдавливать другие сосуды, нервы, вещество мозга, что вызывает соответствующие симптомы.
3. Миллиарные (диаметром до 3 мм), обычного размера (4-15 мм), большие (16-25 мм), гигантские (более 25 мм).

#### Задача № 7.

Пациентка И, 52 лет доставлена в приёмное отделение. Объективно: АД 95/60 мм.рт.ст., ЧСС 105/мин, акроцианоз, одышка. Из анамнеза известно, что 5 лет назад выявлено варикозное расширение вен нижних конечностей, у врача не наблюдалась, мазала ноги гепариновой мазью.

Вопросы:

1. Какой метод диагностики предпочтителен в данном случае?
2. Приведите классификацию ТЭЛА по объёму эмболии.

#### Эталон ответа.

1. КТ-ангиопульмонография позволит четко визуализировать тромб, а также его локализацию и калибр пораженного сосуда.
2. Массивная - эмболия лёгочного ствола и/или главных лёгочных артерий;  
субмассивная — эмболия нескольких долевых или многих сегментарных лёгочных артерий;  
немассивная — эмболия мелких дистальных лёгочных артерий.

#### Задача № 8.

Мужчина 33 года. Заболел резко, повысилась температура до 40, сильный озноб, резкий сухой

кашель, через 6 дней госпитализирован, температура держалась до 39, потливость. При рентгенологическом исследовании в верхушечно-заднем сегменте левого легкого округлой формы уплотнение легочной ткани с нечеткими контурами, прилежит к косой междолевой щели, корень мало структурирован в верхнем отделе. КТ грудной клетки с контрастом: визуализируется участок консолидации, внутри которого округлой формы мягкотканое образование с четкими границами, широко прилежит к реберной плевре, последняя на этом уровне утолщена; в центре субстрата - участок пониженной плотности, просветы бронхов в нем не прослеживаются, отмечается провисание междолевой плевры на этом уровне.

Вопросы.

1. Составьте заключение по данной КТ-картине?
2. Почему исследование проводилось с контрастом?
3. С чем необходимо дифференцировать данное заболевание?

**Эталон ответа.**

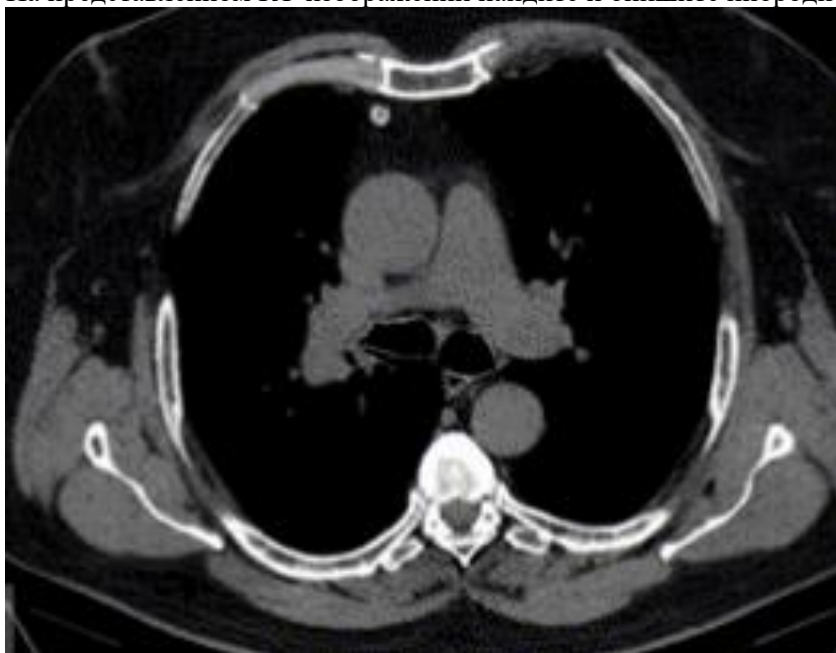
1. Абсцесс верхней доли левого легкого.
2. Из-за формирования абсцесса внутри зоны консолидации его границы сливаются с окружающими тканями, поэтому необходимо контрастирование с целью визуализации его стенок.
3. Периферический рак легкого, метастатическое поражение легкого, туберкулёз лёгких.

#### **Задача № 9.**

Пациент после верхнедолевой лобэктомии 3 года назад. После операции - 2 исследования КТ органов грудной полости.

Из данных анамнеза: жалобы на боли в грудной клетке.

На представленном КТ-изображении найдите и опишите инородное тело.



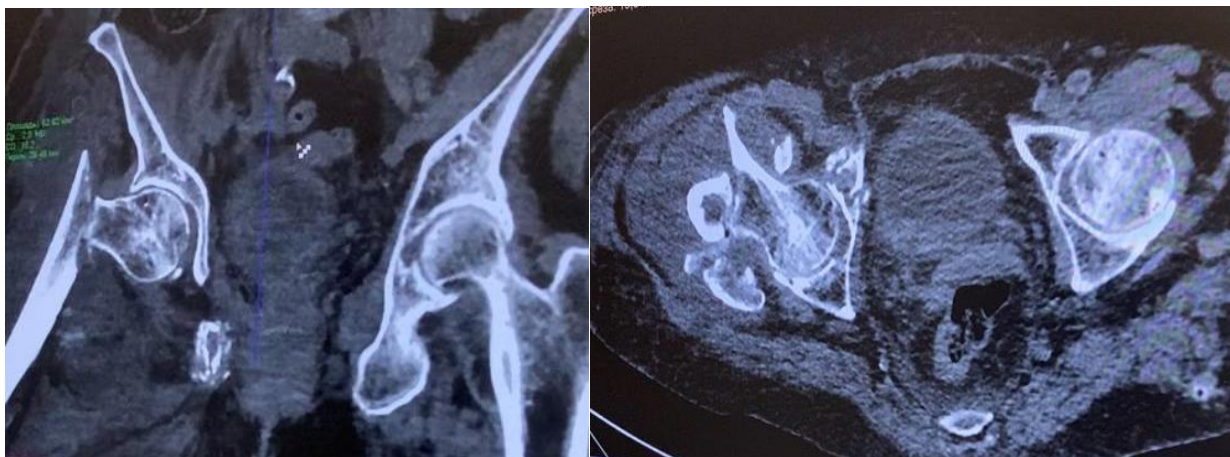**Эталон ответа.**

В S5 правого лёгкого визуализируется дистальный конец дренажной трубки.

#### **Задача № 10.**

Пациентка Р. привезена бригадой скорой медицинской помощи с жалобами на боль в «правой ноге» после падения с кровати.

Выполнена КТ. Получены приведенные ниже изображения.



Вопрос.

Назовите приведенный на снимках вид перелома бедренной кости по классификация переломов длинных трубчатых костей АО (ассоциация остеосинтеза) Морис Э. Мюллер.

**Эталон ответа.**

Внесуставной перелом вертельной зоны в проксимальном сегменте. Внесуставной чрезвертельный многооскольчатый перелом вертельной зоны бедра

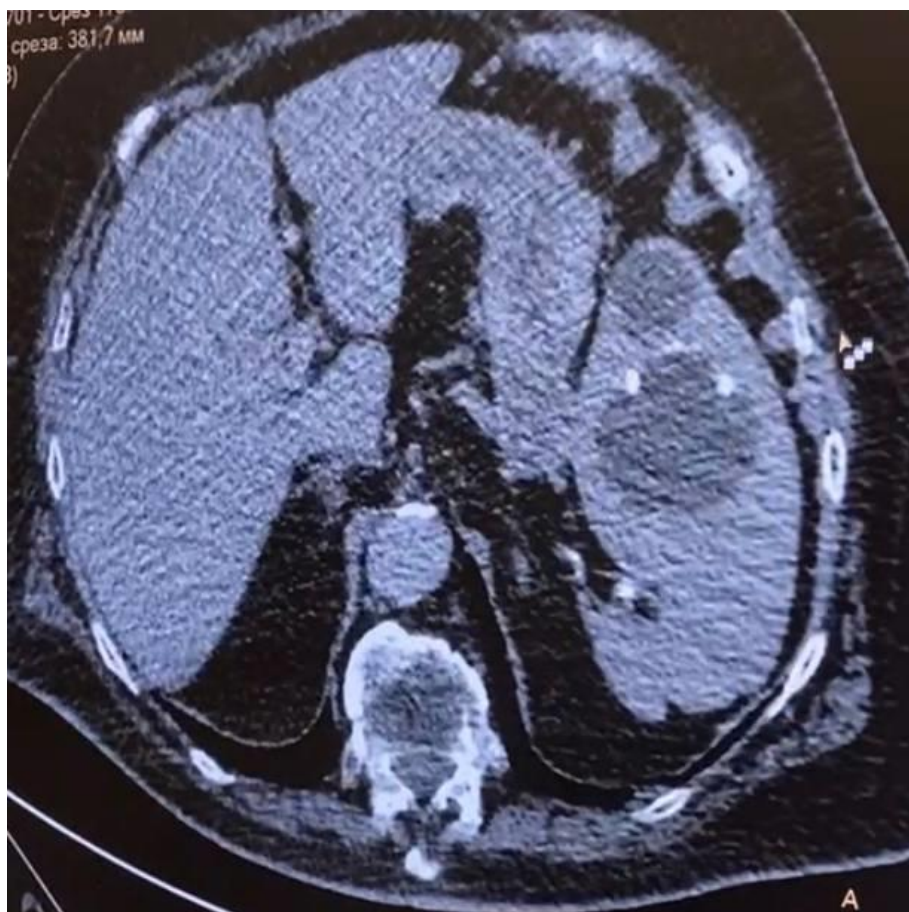#### **Задача № 11.**

Пациент Д. был направлен на дообследование после проведения УЗИ брюшной полости по поводу планирования хирургического лечения. Активно жалоб не предъявляет.

По данным УЗИ: в паренхиме центрального сегмента анехогенное образование размерами 5.6 x 6.8 см с четкими ровными контурами, однородной эхоструктурой псевдодистальным усилением правой почки BOSNIAK I без кровотока при ЦДК. Селезёнка увеличена, объем 280 мл. В паренхиме лоцируются множественные анехогенные округлые образования с максимальным размером 120 x 140 мм однородной эхоструктуры.

Максимальное кистозное образование с гиперэхогенными кальцинированными стенками до 2-5 мм и с двумя округлыми кальцинатами размерами до 10 мм, без кровотока при ЦДК.

Рекомендовано дообследование в виде КТ. Получен снимок.



Вопрос.

Опишите данный снимок, назовите видимые патологии.

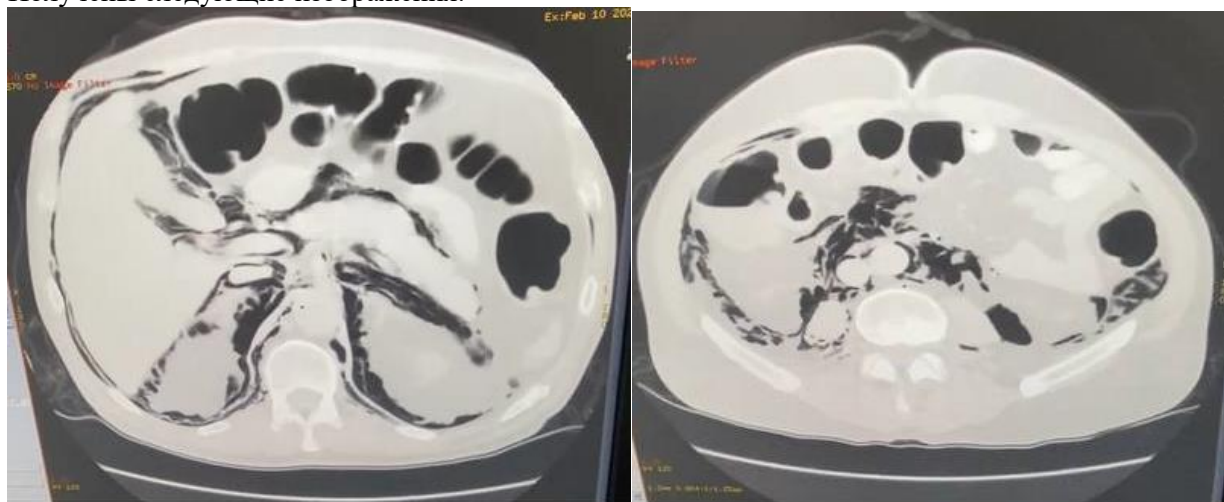
**Эталон ответа.**

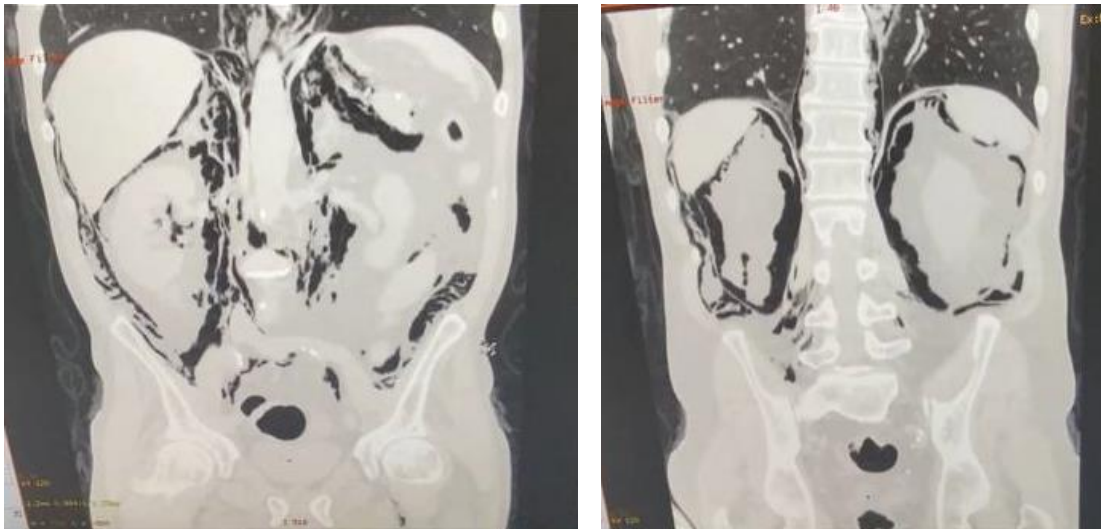
В селезенке имеется эхинококковая киста, Тип ПС: относительно высокой плотности округлые или овальные образования с рассеянными кальцификатами и дочерними кистами. Также отмечены гаустрация отделов кишечника и киста правой почки.

### Задача № 12.

Мужчина И. в состоянии алкогольного опьянения выпил электролит. Бригадой СМП доставлен в больницу. Было проведено эндоскопическое бужирование пищевода. Также проведена КТ.

Получены следующие изображения.





Вопросы.

1. Опишите снимки.
2. Определите, что послужило причиной развития такой КТ-картины.

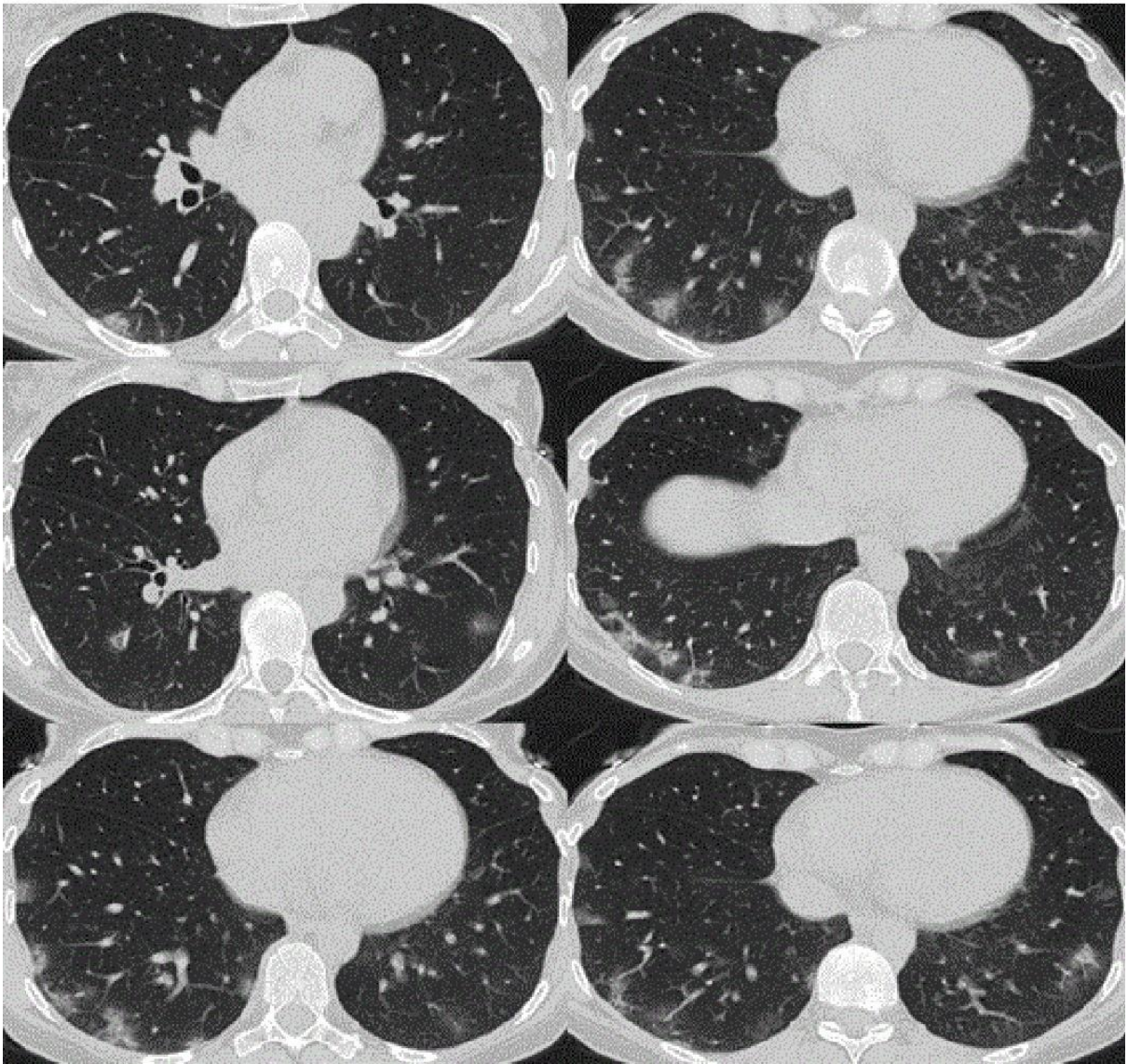
**Эталон ответа.**

1. Признаки свободного газа в брюшной полости, скопление воздуха по всему брюшному отделу. Пневмомедиастинум.
2. Причиной послужило бужирование пищевода.

**Задача № 13.**

Пациентка 30 лет обратилась с жалобами на повышение температуры тела до  $38^{\circ}\text{C}$ , головную боль, кашель, слабость в июне 2020 г. Жалобы появились через неделю после контакта с больным коронавирусной инфекции другом.





Вопросы.

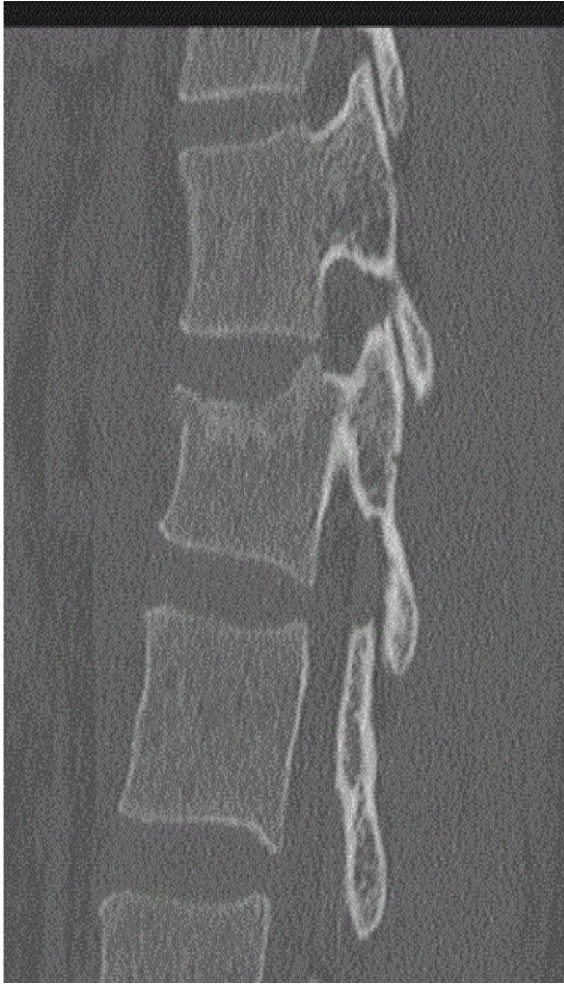1. В какой плоскости выполнена реконструкция на данных изображениях?
2. Как можно назвать выявленные изменения?
3. Для чего, учитывая анамнез и жалобы, характерна данная картина?

**Эталон ответа.**

1. В аксиальной плоскости.
2. Матовое стекло.
3. Данная картина характерна для двусторонней полисегментарной вирусной пневмонии.

#### **Задача № 14.**

Пациент 39 лет доставлен в приёмное отделение бригадой СМП с жалобами на боль в поясничном отделе позвоночника. Симптомы появились после падения с высоты.



Вопросы.

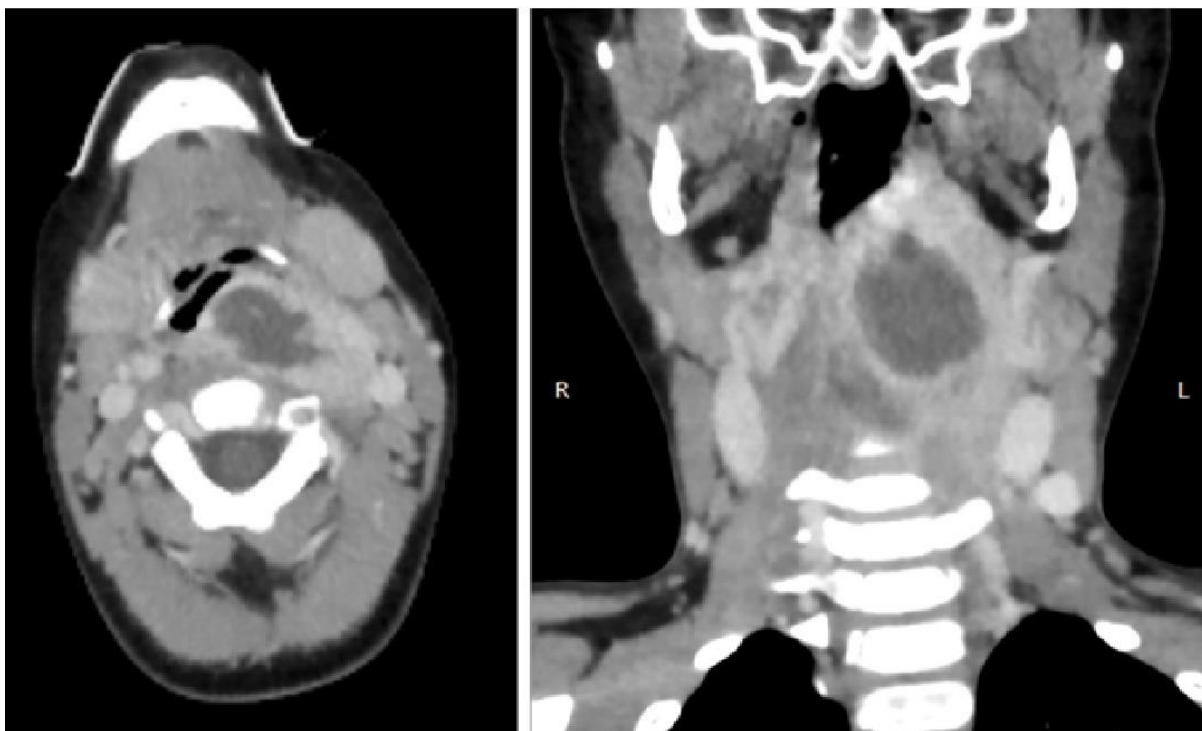
1. Назовите метод исследования и область исследования.
2. Какие изменения выявлены в области исследования?
3. Предположите наиболее вероятную причину данных изменений с учётом анамнеза.

**Эталон ответа.**

1. Компьютерная томография поясничного отдела позвоночника.
2. Компрессионный перелом L4.
3. Кататравма.

**Задача № 15.**

Пациент 4 года, был доставлен бригадой СМП. Со слов матери неделю назад перенёс ОРВИ. В течении последних 3х дней вялый, отказывается от еды, плохо открывает рот, сегодня температура тела поднялась до 40° С. Объективно отмечается слюнотечение и вынужденное положение головы (приведена влево), пальпируются увеличенные и болезненные лимфоузлы шеи слева.



Вопросы.

1. Изображение какой анатомической области представлено на изображении?
2. С учётом анамнеза и клинической картины чему наиболее вероятно соответствуют патологические изменения на томограммах?

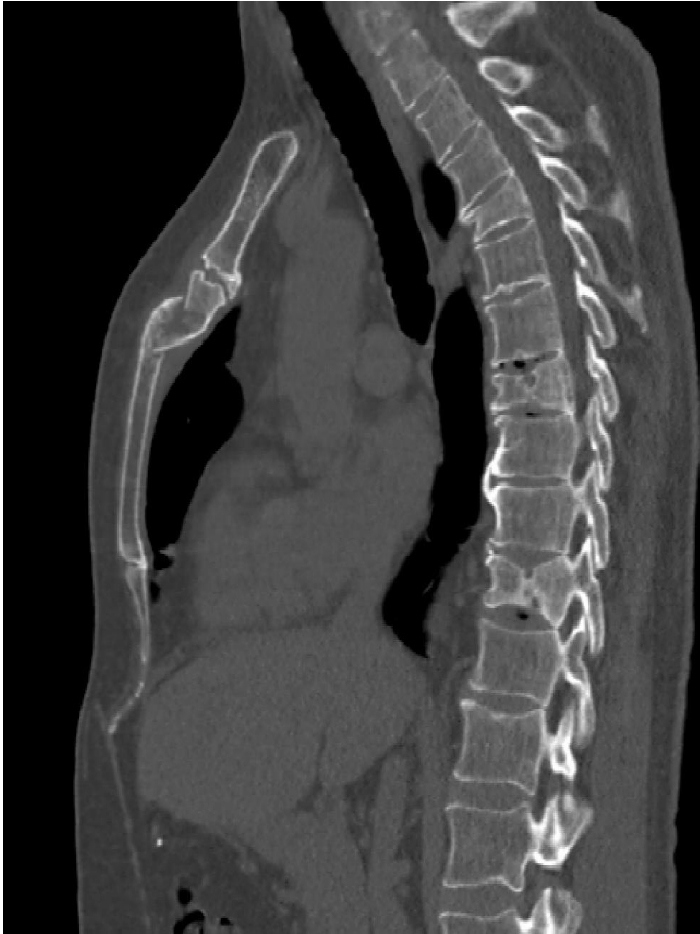**Эталон ответа.**

1. Представлено изображение мягких тканей шеи.
2. Изменения соответствуют заглоточному абсцессу.

**Задача № 16.**

Пациент Ж., 55 лет был доставлен в приёмное отделение бригадой СМП после того, как ударился грудной клеткой во время аварийного торможения. Предъявляет жалобы на боль в грудной клетки и одышку. Проведено КТ, получено изображение:





Вопросы.

1. Какое окно визуализации представлено на данном изображении?
2. В какой плоскости выполнена реконструкция?
3. Как называются патологические изменения в телах позвонков на этом изображении?

**Эталон ответа.**

1. Окно визуализации костное.
2. Реконструкция выполнена в сагитальной плоскости.
3. Клиновидная деформация тел позвонков.

#### **Задача № 17.**

У больной 78 лет выявлена опухоль поджелудочной железы. Подозревается прорастание ее в левую долю печени. Также пациентка жалуется на рвоту, боли в эпигастрии, тошноту, значительное похудание за последние 2 месяца. В анамнезе язва луковицы 12-перстной кишки, отмечается сезонное ухудшение состояния здоровья.

Вопрос.

Какие лучевые методы диагностики следует рационально применить в данном случае?

**Эталон ответа.**

Для определения патологии желудка и 12-перстной кишки - контрастное исследование желудка и 12-перстной кишки с сульфатом бария.

Для уточнения распространенности опухолевого процесса - КТ органов брюшной полости и забрюшинного пространства.

#### **Задача 18. Ситуация**

Пациентка 60 лет обратилась к пульмонологу с жалобами на кашель в течении последних 3-х месяцев.

##### **Жалобы**

Кашель приступообразный с мокротой, усиливающийся в ночное время.

Общую слабость, потливость.

Периодический подъем температуры тела до 37.5°C.

**Анамнез заболевания**

Кашель возник три месяца назад, лечилась дома антибиотиками без эффекта.

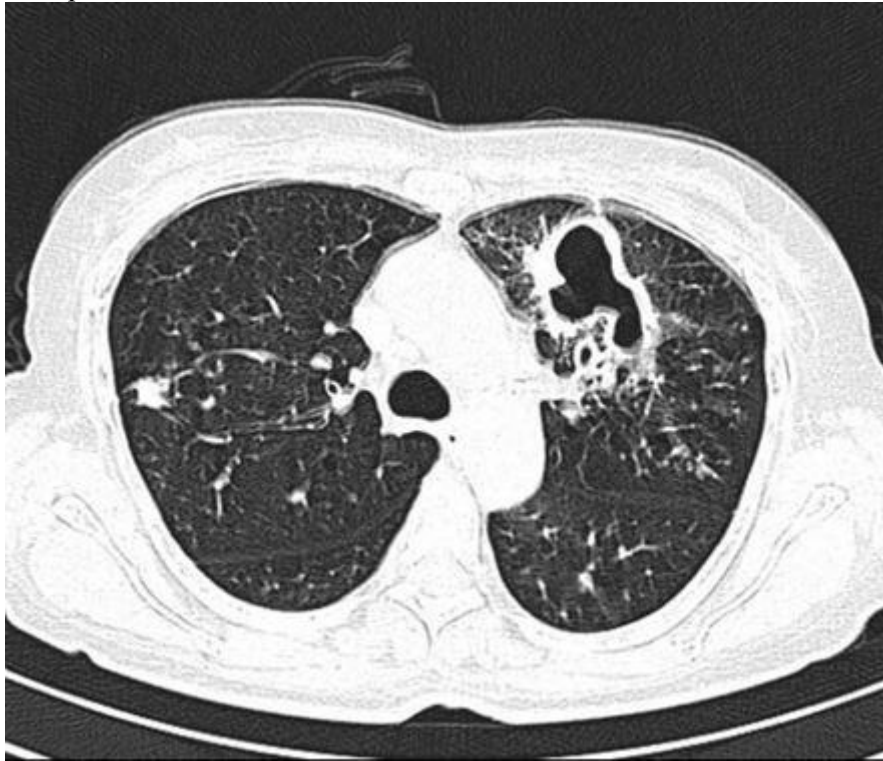
**Анамнез жизни**

Без особенностей

**Объективный статус**

Состояние удовлетворительное. ЧДД 20 в мин.

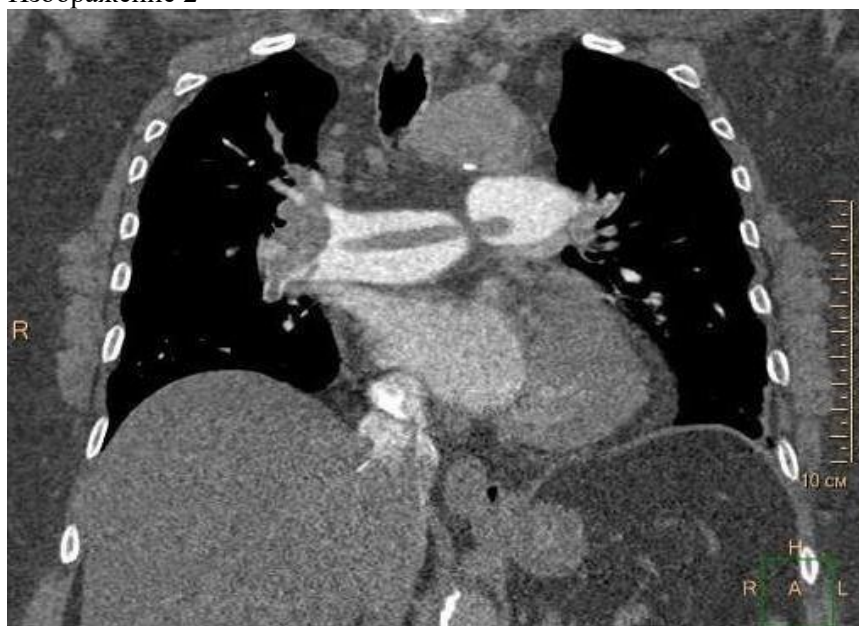Изображение 1



01. Назовите метод лучевой диагностики, который был выполнен пациенту и представлен на изображении №1

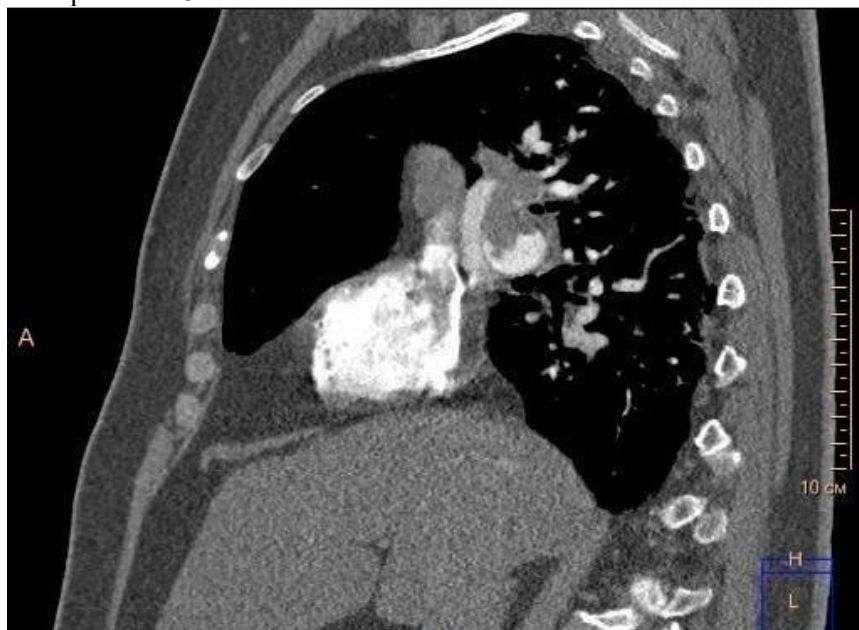- а. томография
- б. рентгенография
- в. магнитно-резонансная томография
- г. компьютерная томография \*

Изображение 2



02. На представленном изображении №2 реконструкция выполнена в \_\_\_\_\_ плоскости
- а. корональной \*
  - б. сагиттальной
  - в. аксиальной
  - г. трансверзальной

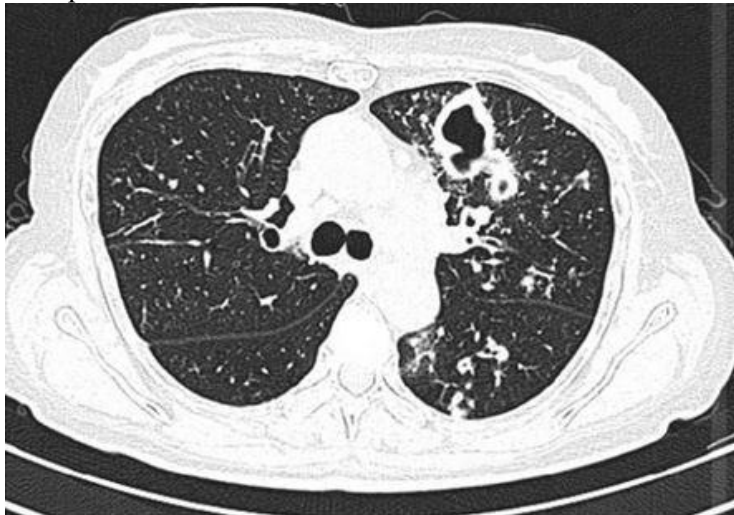
Изображение 3



03. Для получения представленного изображения №3 была выполнена реконструкция
- а. оттененных поверхностей (SSD)
  - б. мультипланарная (MPR) \*
  - в. объемного рендеринга (VRT)
  - г. в проекции максимальной интенсивности (MIP)

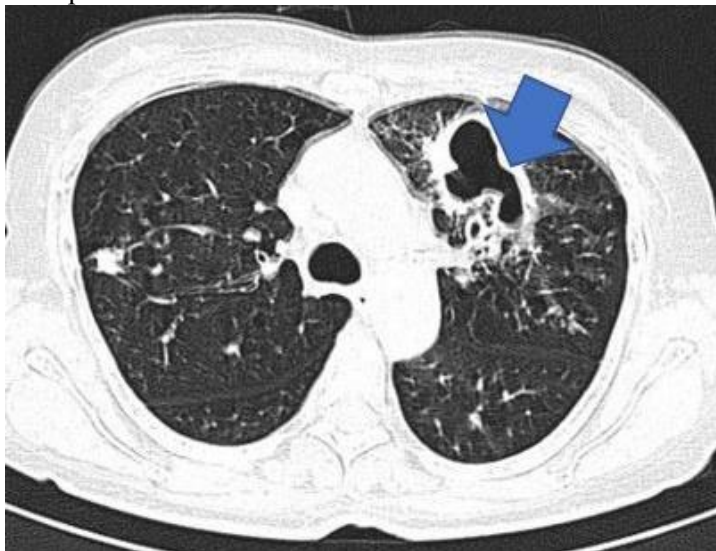
04. На изображении №1 представлено \_\_\_\_\_ окно визуализации (просмотра)
- а. легочное \*
  - б. двойное
  - в. костное
  - г. средостенное

Изображение 4



05. На представленном изображении №4 изменения локализируются в
- а. ребре
  - б. средостении
  - в. грудине
  - г. легком \*

Изображение 5



06. На представленном изображении №5 изменения, указанные стрелкой, локализируются в
- а. S9 справа
  - б. S1 справа
  - в. S6 слева
  - г. S3 слева \*
07. По характеру выявленные изменения на представленном изображении №1, наиболее вероятно, относятся к
- а. воспалительным \*

- б. опухолевым
- в. сосудистым
- г. травматическим

08. Учитывая данные лучевого исследования (изображение №1) можно сделать следующее заключение. КТ-семиотика в большей степени характерна для

- а. гидроторакса
- б. рака Панкоста
- в. кровоизлияния
- г. туберкулеза \*

09. Для первичного туберкулезного комплекса наиболее характерно выявление при рентгеновском исследовании

- а. двустороннего поражения
- б. жидкости в плевральной полости
- в. долевого затенения
- г. расширения тени корня с одной стороны \*

10. Туберкулез внутригрудных лимфоузлов чаще наблюдается в возрасте \_\_\_\_\_ лет

- а. 5-15 \*
- б. 35-45
- в. 25-35
- г. 55-65

11. С целью наиболее детальной визуализации бронхопульмональных лимфатических узлов пациенту необходимо выполнить

- а. зонографию
- б. компьютерную томографию с внутривенным контрастированием \*
- в. линейную многосрезовую рентгеновскую томографию
- г. компьютерную томографию без внутривенного контрастирования

12. Противопоказанием для проведения компьютерной томографии органов грудной клетки с внутривенным контрастированием при отсутствии жизнеугрожающих состояний является

- а. 1 триместр беременности \*
- б. гастроэзофагеальная рефлюксная болезнь
- в. кардиостимулятор
- г. вес пациента 130 кг

Эталон ответа

1	2	3	4	5	6	7	8	9	10	11	12
Г	А	Б	А	Г	Г	А	Г	Г	А	Б	А

### Задача 19. Ситуация

Пациентка 62 лет. Первично-множественный рак, метакхронный рост. Направлена врачом онкологом на плановое исследование.

#### Жалобы

Жалобы слабость, субфебрильную температуру, снижение массы тела на 20 кг за последние 4 месяца, на периодически возникающие боли в верхней половине живота.

#### Анамнез заболевания

Рак щитовидной железы pT2bN1bM1, состояние после комбинированного лечения в 2000 г. Прогрессирование в 2017 г.: метастазы в легкие. Радиойодтерапия. Стабилизация. Саркома желудка T3NxM1.

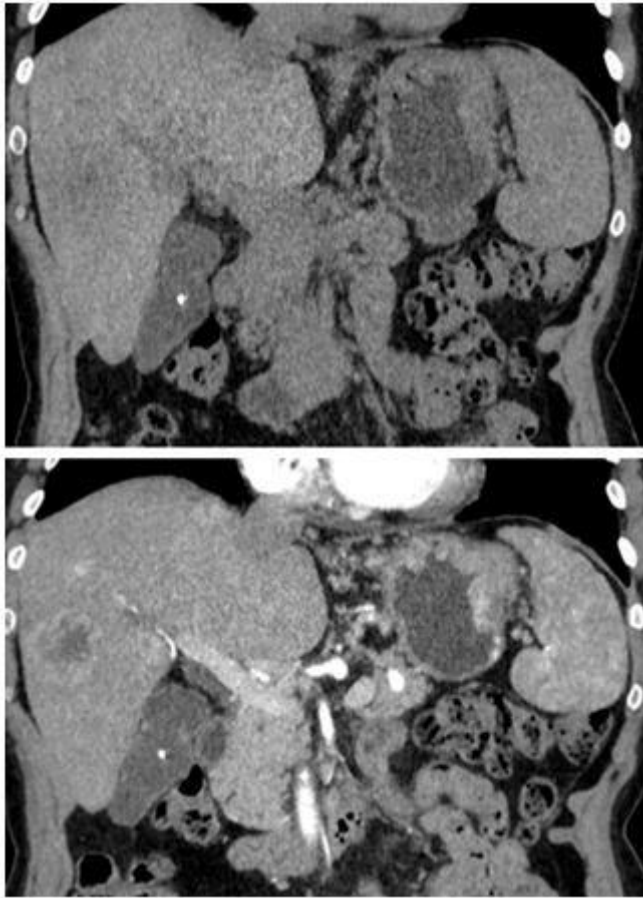
#### Анамнез жизни

Без особенностей

### Объективный статус

Умеренно выраженная болезненность при пальпации в эпигастральной области и в правом подреберье. Исследование крови: Hb 90 г/л, СОЭ 32 мм/ч.

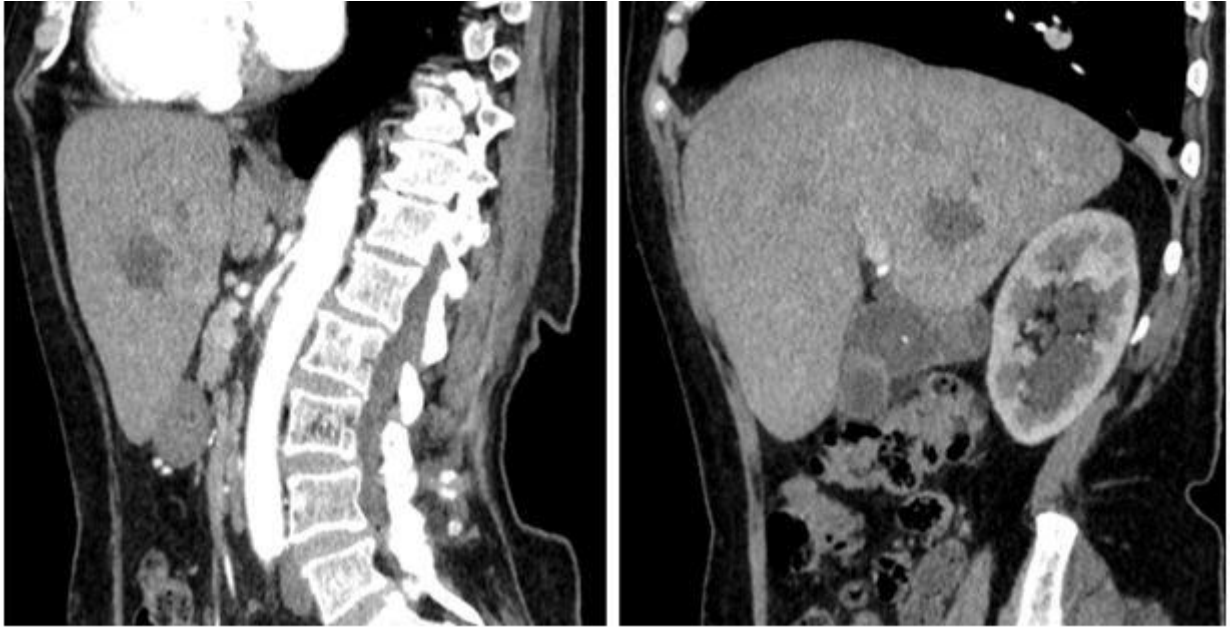Изображение №1



01. Назовите метод лучевой диагностики, который был выполнен пациенту и представлен на сканах (Изображение №1)

- а. компьютерная томография без внутривенного контрастирования
- б. рентгенография
- в. магнитно-резонансная томография
- г. компьютерная томография с внутривенным контрастированием \*

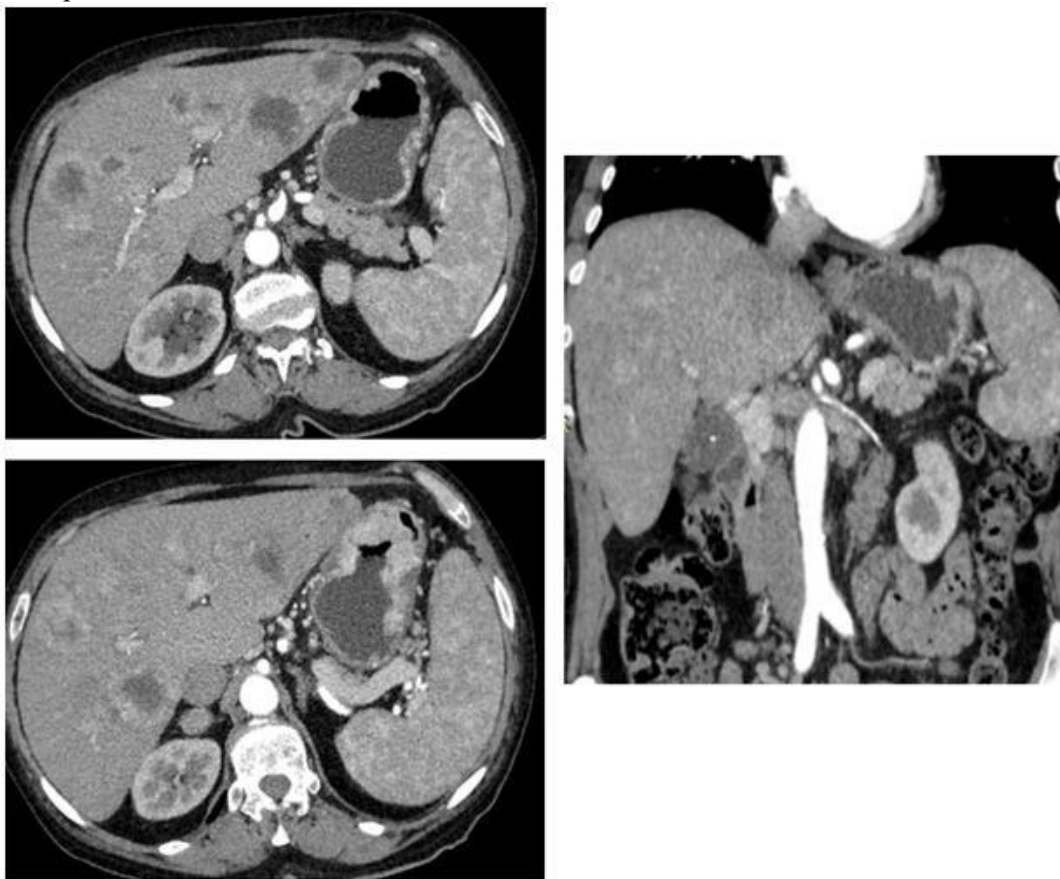
Изображение №2



02. На изображении №2 сканы представлены в \_\_\_\_\_ проекции
- а. трансверзальной
  - б. сагитальной \*
  - в. коронарной
  - г. аксиальной
03. Для получения сканов на изображении №2 была выполнена реконструкция
- а. по протоколу максимальной интенсивности MIP
  - б. MPR \*
  - в. построение отображений затененной поверхности SSD
  - г. 3D VR/VRT



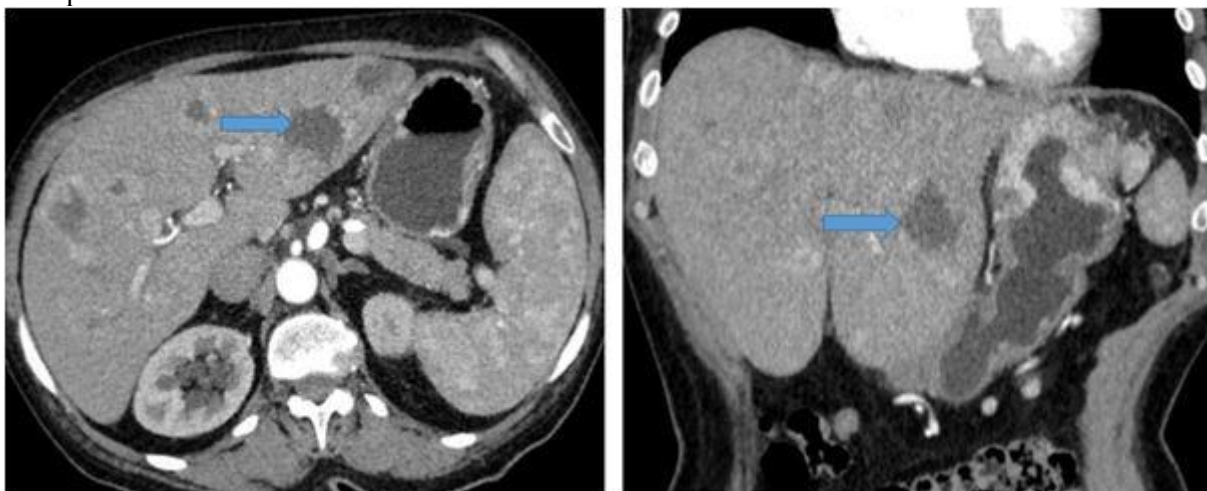
Изображение №3



04. На серии сканов (Изображение №3) представлена фаза сканирования

- а. венозная
- б. артериальная \*
- в. отсроченная
- г. нативная

Изображение №4

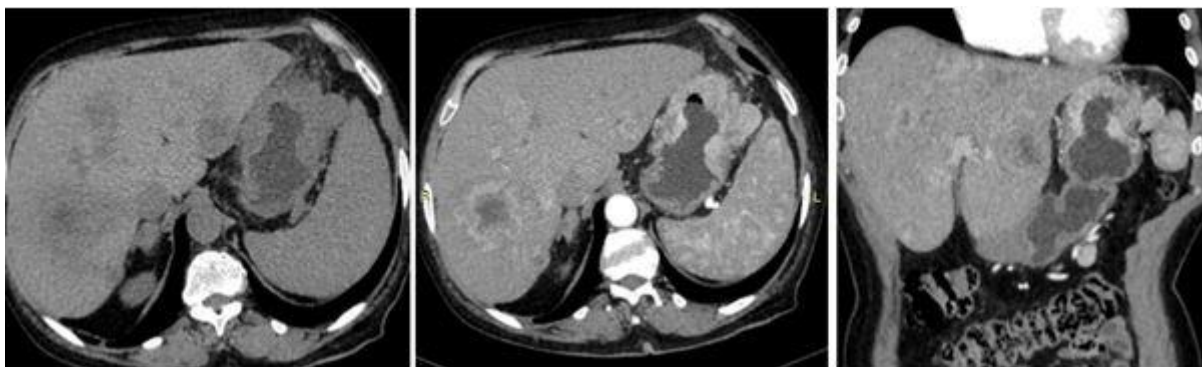


05. На представленных сканах (Изображение №4) стрелкой указан сегмент печени

- а. VII
- б. I
- в. III \*
- г. IV

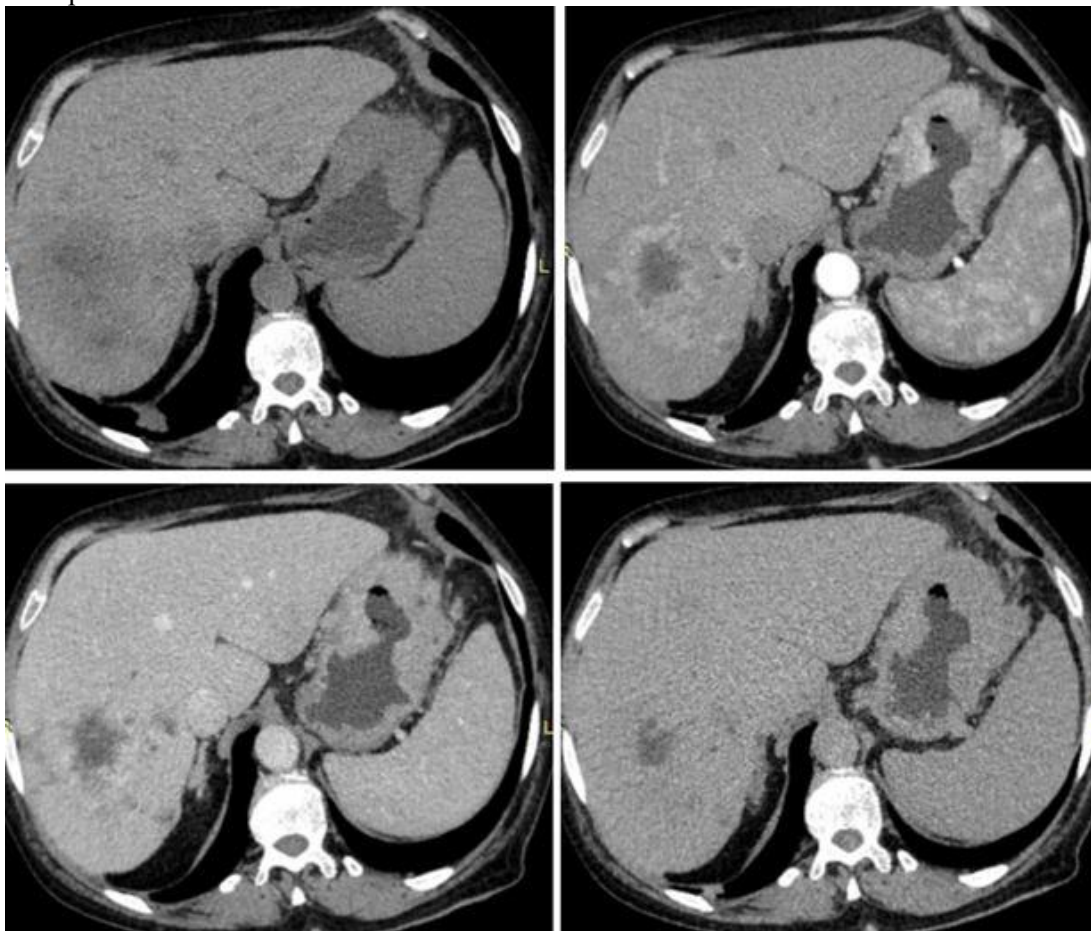
Изображение №5





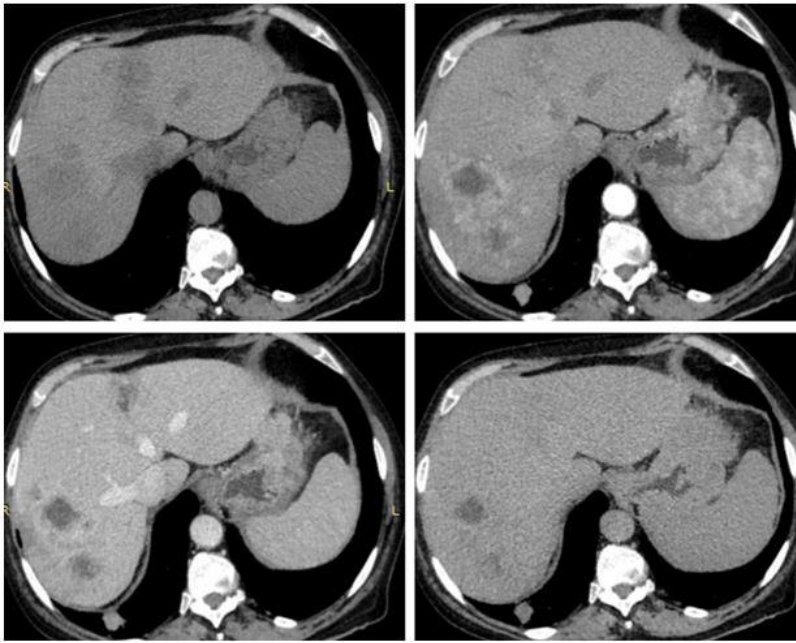
06. По КТ-данным (Изображение №5) опухолевое образование в желудке имеет структуру
- а. геморрагическую
  - б. солидную \*
  - в. хрящевую
  - г. кистозную

Изображение №6



07. На представленной серии (Изображение №6) образования в печени при внутривенном контрастировании
- а. не накапливают контрастный препарат во все фазы сканирования
  - б. быстро и однородно накапливают в венозную фазу
  - в. накапливают кольцевидно в артериальную фазу \*
  - г. равномерно диффузно накапливают в артериальную фазу

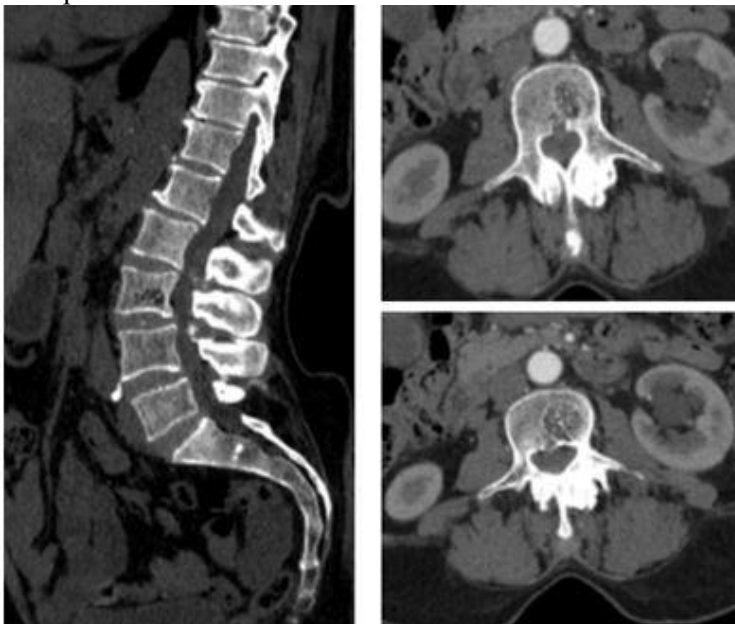Изображение №7



08. С учетом анамнеза на представленных сканах (Изображение №7) в печени можно предположить

- а. аденомы
- б. гемангиомы
- в. липомы
- г. метастазы \*

Изображение №8



09. На представленных срезах (Изображение №8) в теле L3 позвонка у пациентки можно предположить

- а. метастаз
- б. кисту
- в. остеому
- г. гемангиому \*

10. При МР-исследовании гепатоспецифичная фаза после введения гадооксетовой кислоты выполняется при сниженной функции печени на

- а. 20 минуте \*

- б. 60 секунде
- в. 30 секунде
- г. 5 минуте

11. Проведение МР-холангиопанкреатографии в томографе мощностью 3Т категорически запрещено при наличии у пациента

- а. титановых зубных имплантов
- б. транспедикулярной фиксирующей системы на уровне L4-S1
- в. инфузионной порт-системы для химиотерапии
- г. кардиостимулятора \*

12. Противопоказанием для планового (не по жизненным показаниям) КТ органов брюшной полости и забрюшинного пространства с внутривенным контрастированием является

- а. кардиостимулятор
- б. аллергия на пенициллин
- в. скорость клубочковой фильтрации 25 мл/мин \*
- г. бронхиальная астма вне обострения

Эталон ответа

1	2	3	4	5	6	7	8	9	10	11	12
Г	Б	Б	Б	В	Б	В	Г	Г	А	Г	В

#### Задача 20. Ситуация

Пациентка 36 лет обратилась в частное медицинское учреждение после проведения ультразвукового исследования брюшной полости.

##### Жалобы

Боль в поясничной области справа.

##### Анамнез заболевания

Жалобы беспокоят около года. В течение последних полутора недель частота и продолжительность приступов стала нарастать. Пациентка обратилась к урологу по месту жительства.

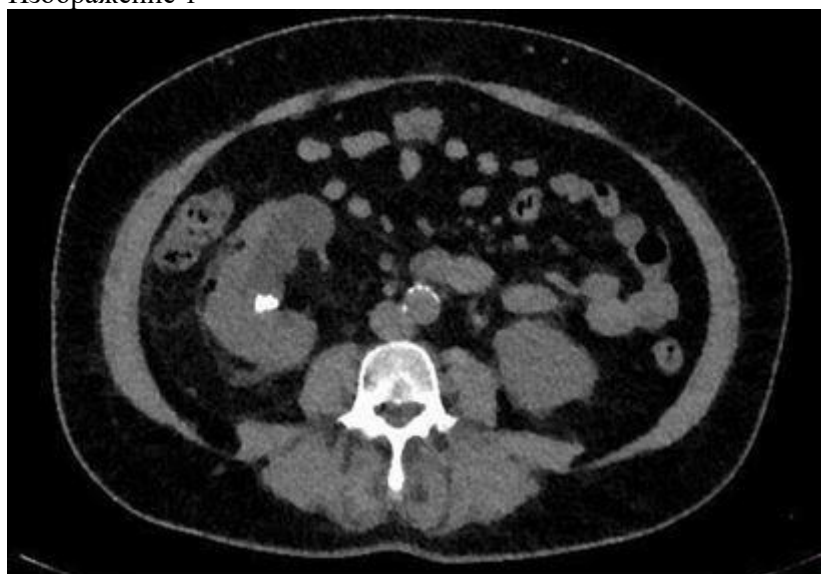##### Анамнез жизни

Без особенностей

##### Объективный статус

Состояние удовлетворительное. Отмечается положительный симптом Пастернацкого справа. По результатам лабораторных исследований патологии не выявлено.

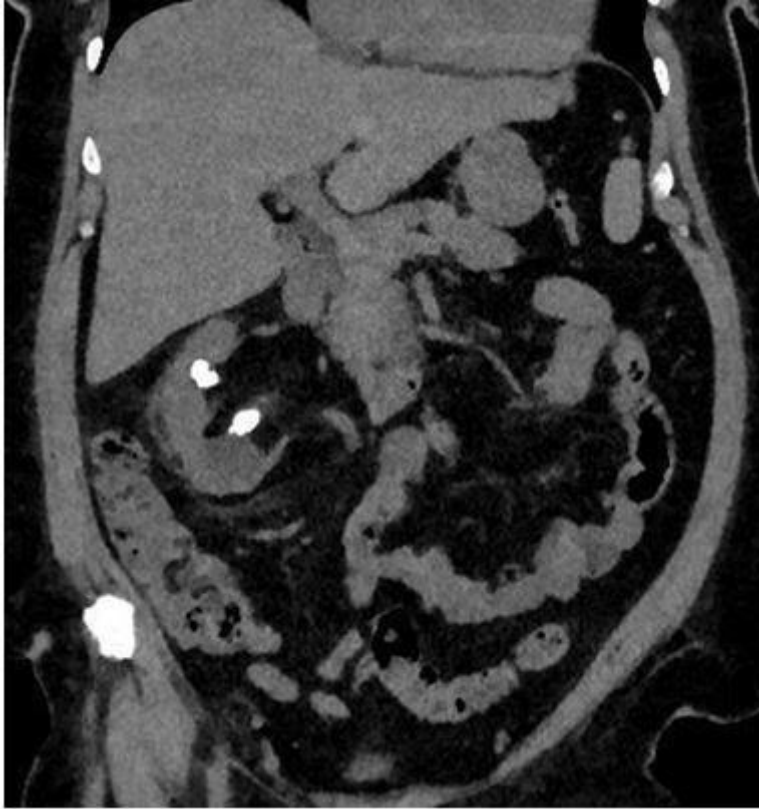
Изображение 1



01. Назовите метод лучевой диагностики, который был выполнен пациенту и представлен на изображении №1

- а. магнитно-резонансная томография
- б. компьютерная томография \*
- в. зонография
- г. рентгенография

Изображение 2



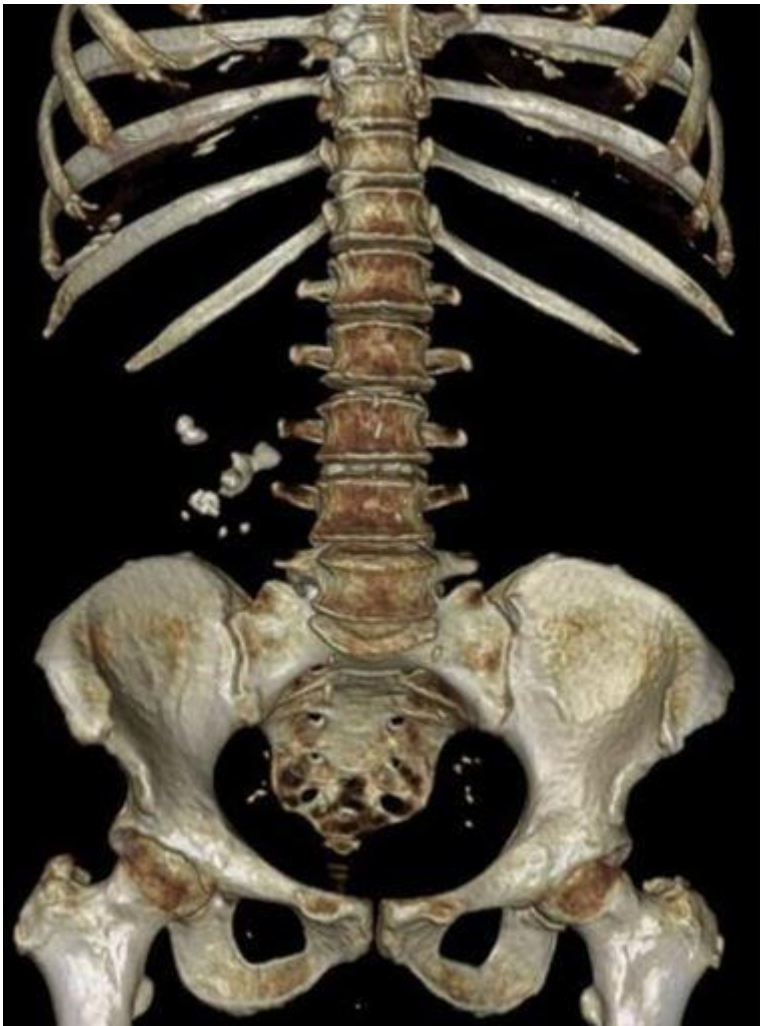02. На представленном изображении №2 выполнена реконструкция в \_\_\_\_\_ плоскости

- а. трансверзальной
- б. аксиальной
- в. сагиттальной
- г. корональной \*

03. Для получения представленного изображения №2 была выполнена реконструкция

- а. мультипланарная (MPR) \*
- б. объемного рендеринга (VRT)
- в. оттененных поверхностей (SSD)
- г. в проекции максимальной интенсивности (MIP)

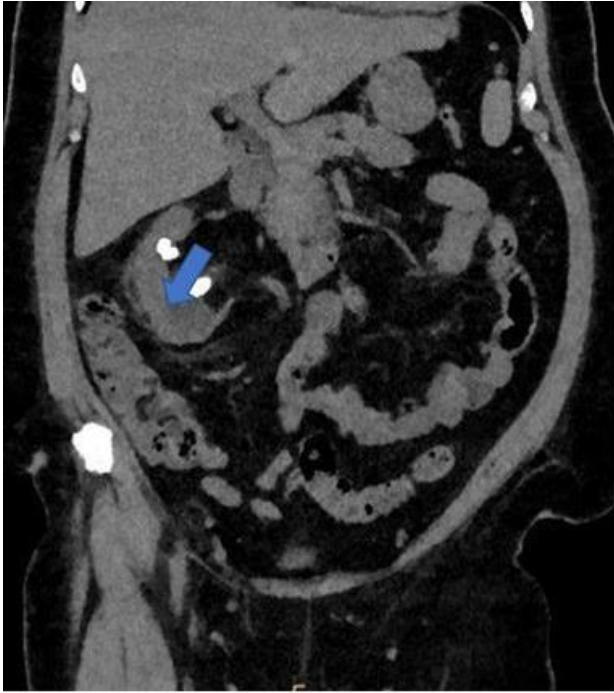Изображение 3



04. Для получения изображения №3 был выполнен тип реконструкции
- а. по протоколу максимальной интенсивности (MIP)
  - б. 3D (VR/VRT) \*
  - в. криволинейные Curved Recon (MPR)
  - г. по протоколу минимальной интенсивности (MIP)
05. Область сканирования, представленная на изображении №2, относится к
- а. брюшной полости и забрюшинному пространству \*
  - б. интракраниальным сосудам
  - в. органам малого таза
  - г. органам грудной клетки и средостения

Изображение 4

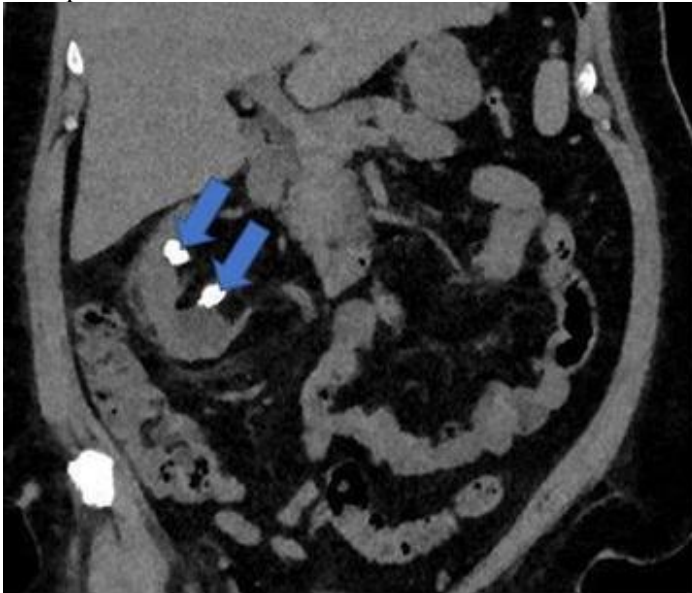




06. Анатомическая структура, указанная стрелкой на изображении №4, является

- а. ободочной кишкой
- б. печенью
- в. брыжейкой тонкой кишки
- г. почкой \*

Изображение 5



07. Изменения, указанные стрелками на изображении №5, наиболее вероятно, являются

- а. солидными опухолями
- б. абсцессами
- в. кистами
- г. конкрементами \*

08. Учитывая представленное изображение №2 можно сделать заключение о наличии у пациентки

- а. стеноза почечной артерии
- б. мочекаменной болезни \*

- в. абсцесса почки
- г. ангиомиолипом

09. Ворота почки включают в себя

- а. почечную артерию и нерв
- б. почечную артерию и нерв, почечную вену, мочеточник, лимфатические сосуды \*
- в. почечную артерию и нерв, почечную вену
- г. почечную вену, мочеточник

10. Наиболее оптимальной реконструкцией, которая позволяет визуализировать мочеточник на всем протяжении от лоханочно-мочеточникового сегмента до устья, является

- а. по протоколу максимальной интенсивности MIP
- б. построение отображений затененной поверхности SSD
- в. криволинейная (Curved Recon MPR) \*
- г. 3D (VR/VRT)

11. Максимальная плотность при КТ отмечается в конкрементах

- а. по типу кальциевого молочка
- б. фосфатных \*
- в. струвитных
- г. уратных

12. Противопоказанием к проведению КТ-ангиографии почечных артерий при отсутствии жизнеугрожающих состояний является

- а. 1 триместр беременности \*
- б. вес пациента более 120 кг
- в. кардиостимулятор
- г. инсулиновая помпа

Эталон ответа

1	2	3	4	5	6	7	8	9	10	11	12
Б	Г	А	Б	А	Г	Г	Б	Б	В	Б	А

**ПК-3 Способен определять показания, проводить, а также интерпретировать и протоколировать результаты магнитно-резонансных томографических исследований, в том числе с использованием контрастных лекарственных препаратов и соблюдением требований радиационной безопасности**

**1) Типовые задания для оценивания результатов сформированности компетенции на уровне «Знать» (воспроизводить и объяснять учебный материал с требуемой степенью научной точности и полноты):**

1. Анатомия органов грудной полости
2. Острые и хронические воспалительные заболевания бронхов и легких
3. Туберкулез легких
4. Злокачественные опухоли легких
5. Неотложная рентгенодиагностика при заболеваниях и повреждениях органов грудной полости
6. Заболевания поджелудочной железы
7. Заболевания печени и желчных путей
8. Заболевания селезенки
9. Заболевания диафрагмы
10. Неорганные заболевания органов брюшной полости
11. Неотложная лучевая диагностика при острых состояниях в брюшной полости
12. Диагностика заболеваний молочной железы
13. Опухоли молочной железы
14. МРТ-диагностика заболеваний сердечно-сосудистой системы
15. Диагностика заболеваний опорно-двигательной системы
16. Заболевания суставов
17. Заболевания позвоночника и спинного мозга
18. Неорганные образования забрюшинного пространства
19. Обязательный минимум методик МР-томографии бесконтрастных и с контрастным усилением :
20. Особенности МРТ-диагностики в педиатрической практике
21. Особенности МРТ диагностики заболеваний центральной и периферической нервной системы у детей
22. Особенности МРТ-диагностики заболеваний опорно-двигательной системы у людей пожилого возраста

**2) Типовые задания для оценивания результатов сформированности компетенции на уровне «Уметь» (решать типичные задачи на основе воспроизведения стандартных алгоритмов решения):**

1. Лучевые методики исследования сердца
2. Лучевые исследования при травмах сосудов.
3. Лучевая анатомия сердца
4. Основные области применения МРТ в детской практике
5. Особенности лучевой диагностики переломов костей у детей
6. Медицинские противопоказания к диагностическим и лечебным рентгеноэндоваскулярным исследованиям.
7. Выполнение измерений при анализе изображений ,
8. Документирование результатов компьютерного томографического исследования, формирование расположения изображений для получения информативных жестких копий.
9. Способы оценки (показатели) деятельности рентгенодиагностических отделений и кабинетов
10. Принципы ограничения лучевых нагрузок медицинского персонала при МРТ.
11. Медицинские показания к диагностическим и лечебным рентгеноэндоваскулярным исследованиям
12. Оформление МРТ исследования с формулировкой нозологической формы патологического процесса в соответствии с Международной статистической классификацией болезней.
13. Консультирование врачей-специалистов для дальнейшего обследования/лечения больного по результатам КТ-исследований.
14. Виды и источники проникающих излучений, применяемых в лучевой диагностике и лучевой терапии

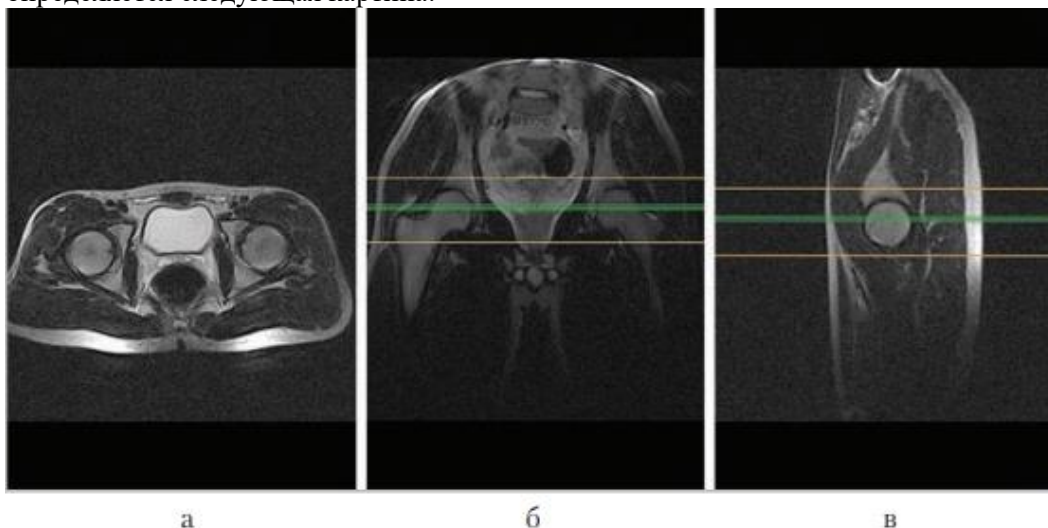


15. Терапевтический интервал радиочувствительности и влияние его продолжительности на элементы опухоли.
16. Отдаленные последствия облучения.
17. Лучевая диагностика пневмоний
18. COVID-пневмонии: лучевая диагностика и дифференциальная диагностика.
19. Спиральная компьютерная томография грудной клетки.
20. Компьютерная и спиральная компьютерная томография грудной клетки с внутривенным введением неионогенного водорастворимого контрастного вещества (с «усилением»).

**3) Типовые задания для оценивания результатов сформированности компетенции на уровне «Владеть»** (решать усложненные задачи на основе приобретенных знаний и умений, с их применением в нетипичных ситуациях, формируется в процессе практической деятельности):

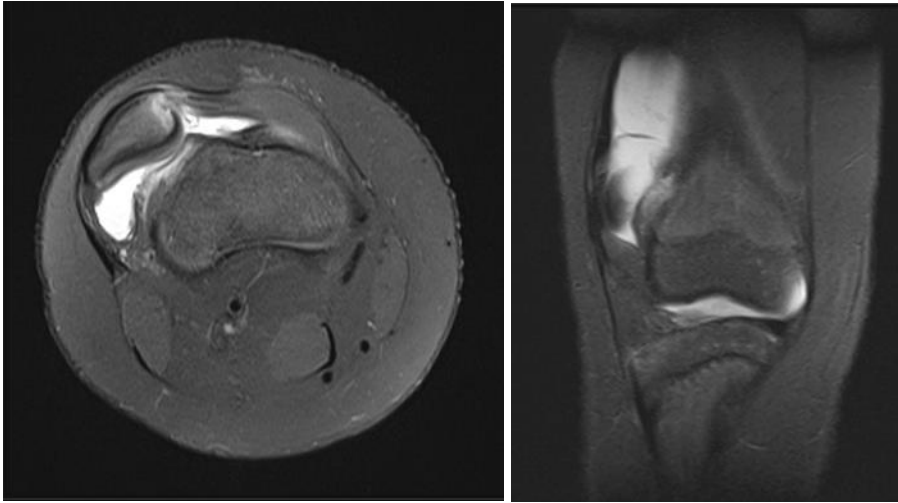
**Задача 1.** Назовите метод лучевой диагностики, который был выполнен пациенту? Какой режим сканирования представлен на снимке? В какой проекции представлено изображение? Опишите исследование и дайте заключение.

Пациенту А., 25 лет, проведена лучевая диагностика тазобедренных суставов платной клинике. Пациент занимается пауэрлифтингом 3 года, жалоб никаких не испытывает, исследование делает по рекомендации знакомого врача-травматолога. При проведении лучевого исследования определяется следующая картина:



**Эталон ответа:** Пациенту проведено МРТ сканирование тазобедренных суставов, на скане А исследование представлено в аксиальной проекции (режим T1-ВИ), Б – корональной (режим STIR) и В – сагитальной (режим T2-ВИ). Импульсная последовательность STIR предусматривает подавление сигнала от жировой ткани, ее чаще всего используют, когда необходимо выявить высокоинтенсивные очаги поражения (например, опухолевую ткань с контрастным усилением), находящиеся около жировой ткани или внутри нее. Взаиморасположение костей, образующих тазобедренный сустав не изменено. В полости сустава отмечается незначительное количество жидкости. Высота суставного хряща достигает 2,5–3 мм. Латеральный край вертлужной впадины не деформирован. Участков патологической интенсивности от костного мозга на уровне исследования не выявлено. Головка бедренной кости не деформирована, контуры ее четкие, ровные. Капсулярно-связочный аппарат без достоверных признаков патологических изменений. Паравертлужные мягкие ткани не изменены. Заключение: патологических изменений не выявлено.

**Задача 2.** Пациент Д., 20 лет жалуется на боль в правом колене после прямой травмы. При осмотре болезненность и отёчность в области правого коленного сустава.



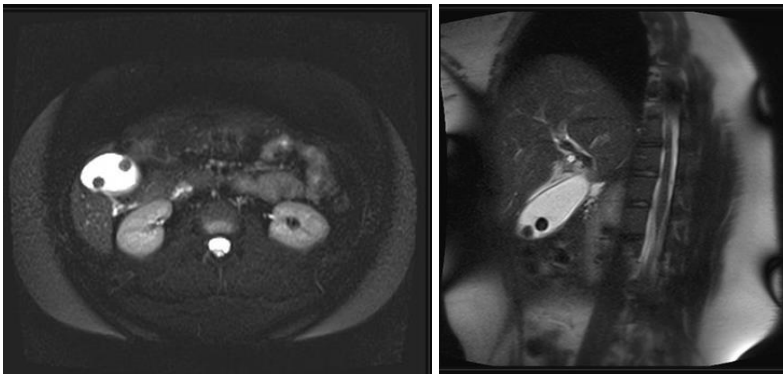
Вопросы:

1. Назовите метод исследования и проекции на данных изображениях.
2. Каким по форме является коленный сустав?
3. Опишите патологию на данных изображениях.

Эталон ответа:

1. МРТ, аксиальная и коронарная проекции.
2. Мыщелковый.
3. Вывих надколенника.

**Задача 3.** Пациент Ф., 20 лет жалуется на вздутие живота, тошноту, раннее чувство насыщения. При осмотре пальпация живота болезненна в правом подреберье. Выполнено МРТ брюшной полости.



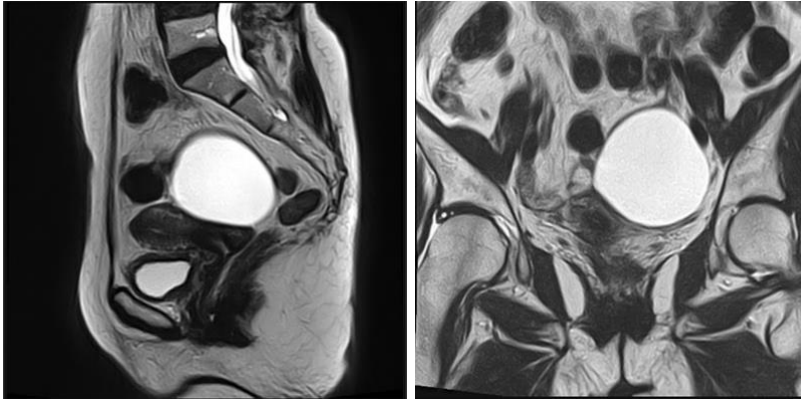
Вопросы:

1. Назовите режим МРТ, в котором представлено данное изображение.
2. Опишите патологию и сформулируйте предварительный диагноз по МРТ картине.
3. Назовите проекции в которых представлены данные изображения.

Эталон ответа:

1. T2.
2. В проекции желчного пузыря определяются 2 гипоинтенсивных включения округлой формы с ровными чёткими контурами. Желчнокаменная болезнь.
3. Аксиальная, сагиттальная проекция.

**Задача 4.** Пациентка О., 60 лет жалуется на дискомфорт в области таза. Выполнено МРТ брюшной полости.



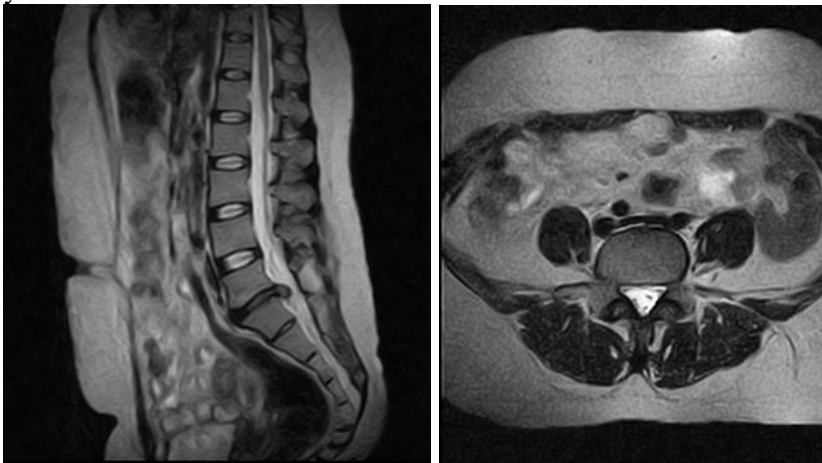
Вопросы:

1. Опишите патологическое образование.
2. Сформулируйте предварительный диагноз.
3. Назовите режим исследования.

Эталон ответа:

1. Гиперинтенсивное образование с ровными чёткими контурами.
2. Предварительный диагноз: киста яичника.
3. T2.

**Задача 5.** Пациент П., 30 лет жалуется на боль в пояснице в течении 1 года, которая постепенно усиливалась.



Вопросы:

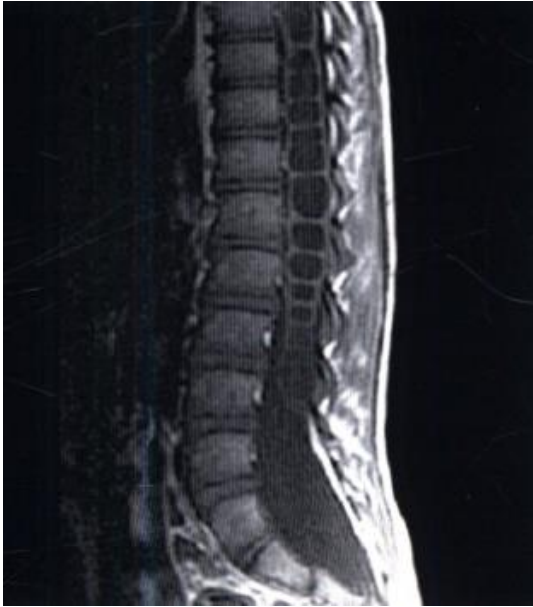1. Назовите метод исследования.
2. Сформулируйте предварительный диагноз, учитывая анамнез и данные изображения.
3. Сколько сегментов в спинном мозге?

Эталон ответа:

1. МРТ.
2. Определяется центральная грыжа диска на уровне L5-S1.
3. Спинной мозг состоит из 31 сегмента.

**Задача 6.** В приемный покой была доставлена девочка 6 лет с ожогами кисти. Со слов матери, девочка пролила на руки горячий чай, однако, никакой реакции не последовало. После сбора анамнеза, было назначено МРТ исследование.

На сагитальном T1 -ВИ визуализируется распространенная мешотчатая кистозная трансформация спинного мозга, захватывающая всю видимую часть спинного мозга. Дистальный конец спинного мозга расположен низко и фиксирован к листку твердой мозговой оболочки на уровне L4.



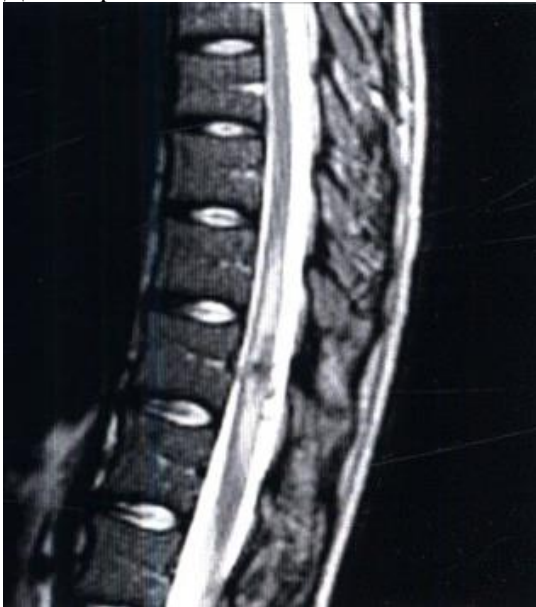Выберите, какому заболеванию соответствует данная картина:

- Терминальный желудочек
- Сирингомиелия
- Кистозная опухоль спинного мозга
- Миеломалация

Ответ: сирингомиелия.

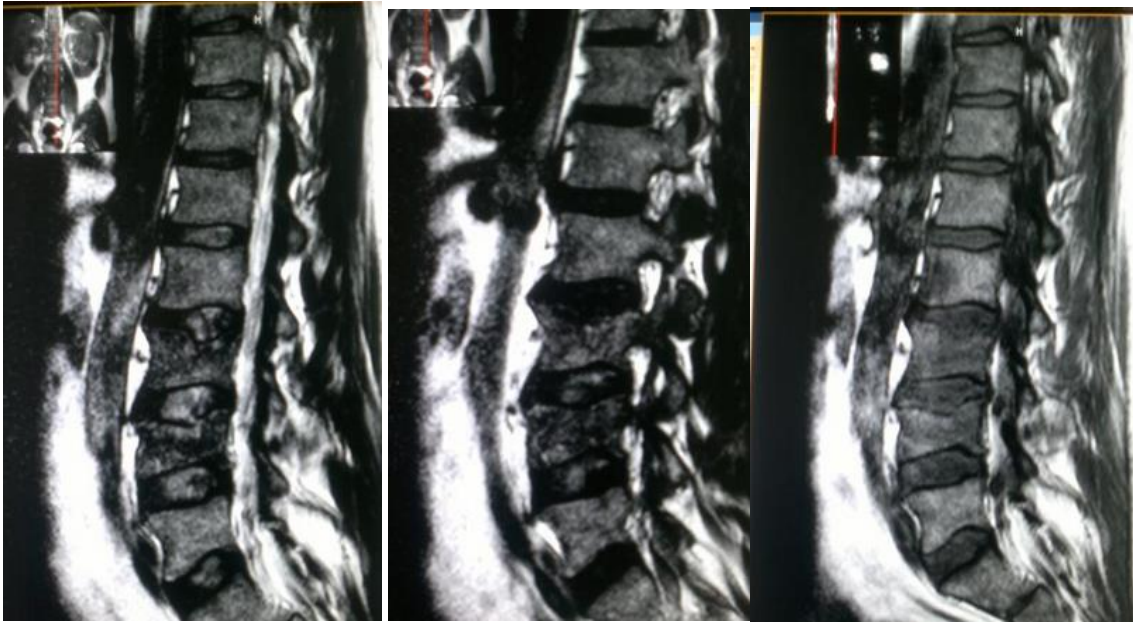
**Задача 7.** Женщина 65 лет, жалобы на боли в спине, нарушение тазовых функций, двигательный дефицит, прогрессирующий снизу вверх.

Дайте краткое описание.



Ответ: На сагиттальном Т2-ВИ отмечается усиление сигнала дистального отдела спинного мозга, связанное с его отеком, на фоне которого виден очаг низкого сигнала, представляющий собой зону компрессии перимедуллярными сосудами.

**Задача 8.** Мужчина 75 лет, жалобы на боль в спине (поясничном отделе). на РГ был обнаружен патологический компрессионный перелом. Направлен на дообследование в кабинет МРТ.

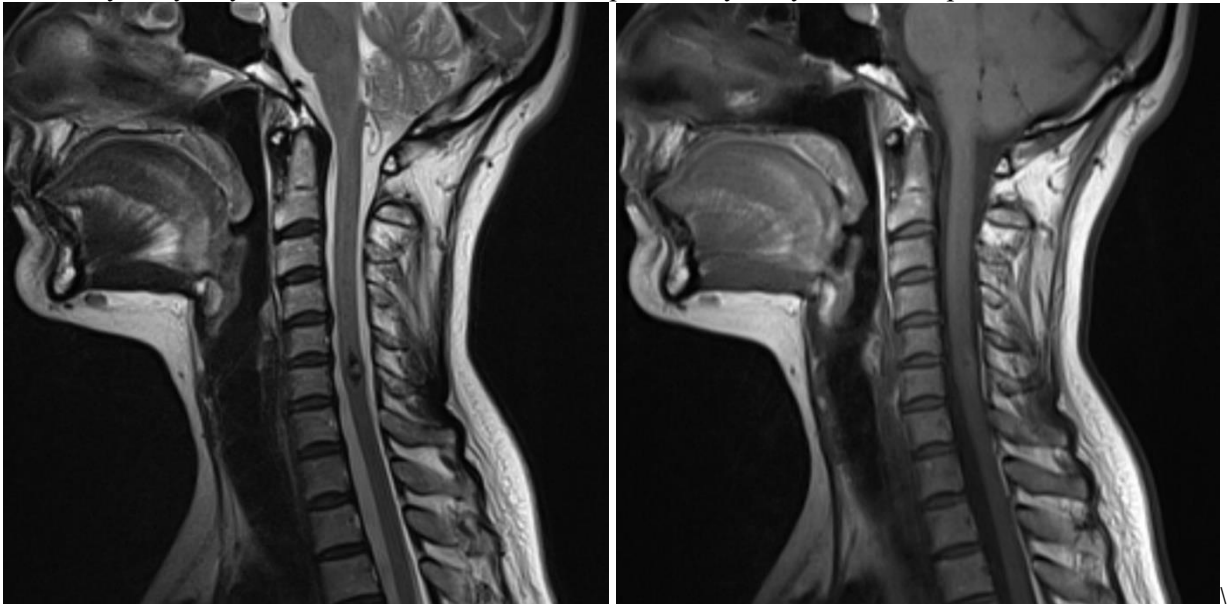


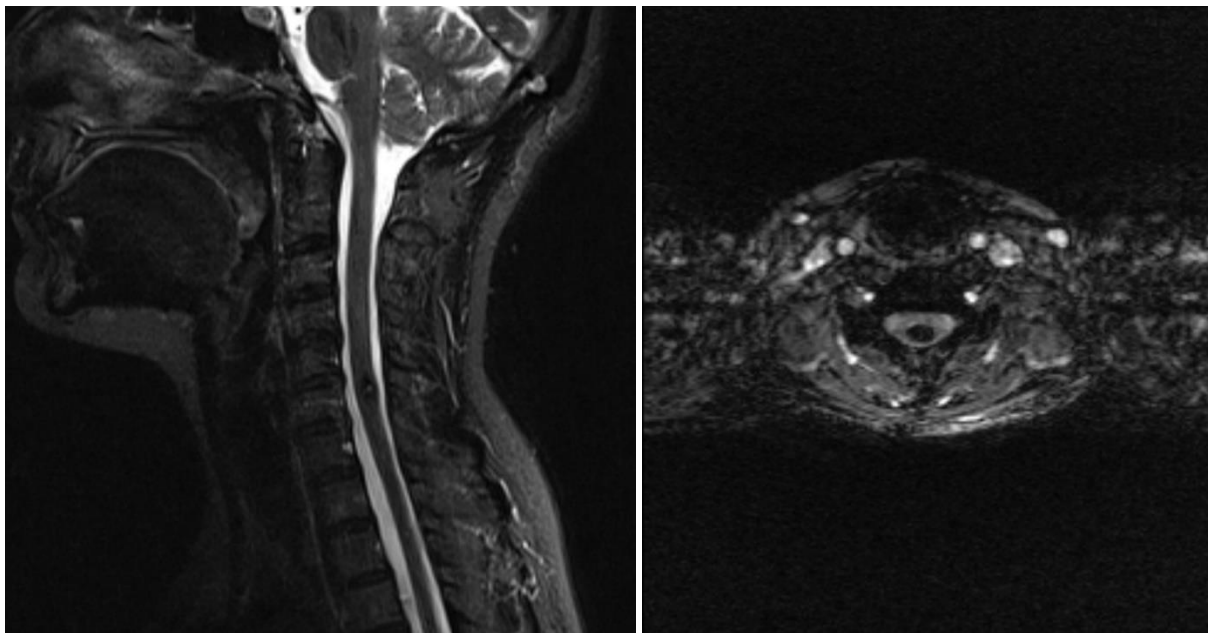
Выберите, какому заболеванию соответствует данная картина:

- первичные опухоли костей
- аневризмальная киста кости
- остеолитические метастазы
- шваннома
- инфекционный спондилит
- атипичная гемангиома

Ответ: **Остеолитические метастазы.**

**Задача 9.** Четко очерченное, центрально расположенное интрамедуллярное образование на уровне С6 позвонка, имеющее гиперинтенсивный на T2, изоинтенсивный на T1 сигнал, с аинтенсивным ободком по периферии, blooming-эффектом на SWI (депозиты гемосидерина); перифокальный отек отсутствует; усиление после введения контраста отсутствует, либо выражено минимально.





К какой наиболее вероятной картине заболевания можно отнести данный случай?

Ответ: Кавернозная венозная мальформация спинного мозга.

**Задача 10.** Пациентка 42 года обратилась к неврологу с жалобами на головную боль, резкое ухудшение зрения и головокружение. В анамнезе: артериальная гипертензия, лечение не получает, эпизоды подъема давления до 180/100 мм.рт.ст. Описание МРТ-картины: По данным МРТ-исследования головного мозга установлено наличие зоны гиперинтенсивного сигнала на Т2-ВИ в правой теменной доле, изоинтенсивным на Т1-ВИ, с четкими неровными контурами.

Вопросы:

1. Дайте заключение по данному описанию?
2. В какую фазу заболевания было проведено обследование?
3. Как изменяется МР-сигнал очага кровоизлияния со временем?

Ответы:

Геморрагический инсульт задней мозговой артерии.

В острейшую фазу.

Острейшая стадия изоинтенсивный на Т1, гиперинтенсивный на Т2.

1 – 2 дня Т2 - интенсивность сигнала падает, Т1 – изо/гипоинтенсивный.

3 – 7 дней – Т1 гиперинтенсивный, Т2 – гипоинтенсивный.

7 - 14-28 дней – Т1 и Т2 гиперинтенсивный.

Более 28 дней - Т1 изоинтенсивный, гипертенсивный на Т2.

**Задача 11.** Пациент 67 лет. 4 дня назад онемение туловища, верхней и нижней конечностей слева. Наблюдался у аритмолога, последние полгода перестал принимать назначенные лекарства. На серии МР-томограмм головного мозга: боковые желудочки умеренно расширены, симметричны. Перивентрикулярно в правой лобной доле с распространением на область базальных ядер определяется зона размерами 12x16.5 мм, с ярким гиперинтенсивным МР-сигналом на ДВИ, на Т2 ВИ, умеренным гипоинтенсивным на Т1 ВИ, с четкими ровными контурами. Дополнительно перивентрикулярно в правой лобной доле определяется зона кистозно-глиозных изменений размерами 5.5x5.5 мм. Стволовые структуры без особенностей.

Вопросы:

1. Ваше заключение?
2. В какую фазу инсульта выполнено исследование и почему?
3. Что стало вероятной причиной данного состояния пациента, какое необходимо исследование для дообследования?

Ответы:

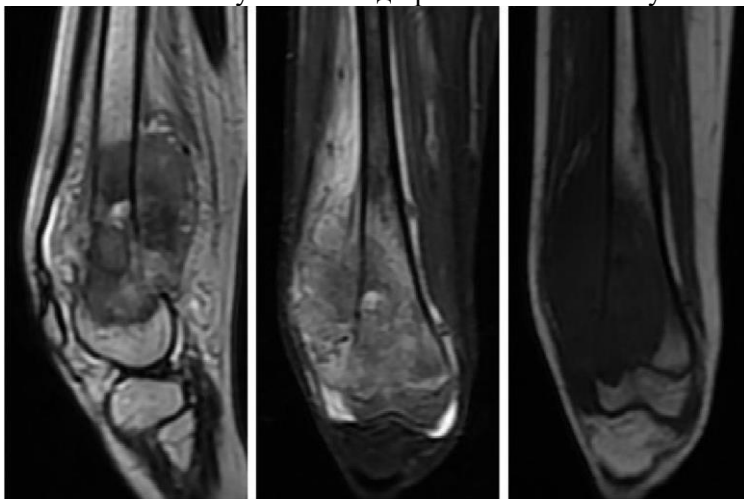
МР-картина подострого ишемического инсульта в бассейне ПСМА. Зона отдаленных последствий НМК в бассейне ПСМА.

Острейшая фаза, на Т2 ВИ гиперинтенсивный сигнал, на Т1 он умеренно гипоинтенсивный.



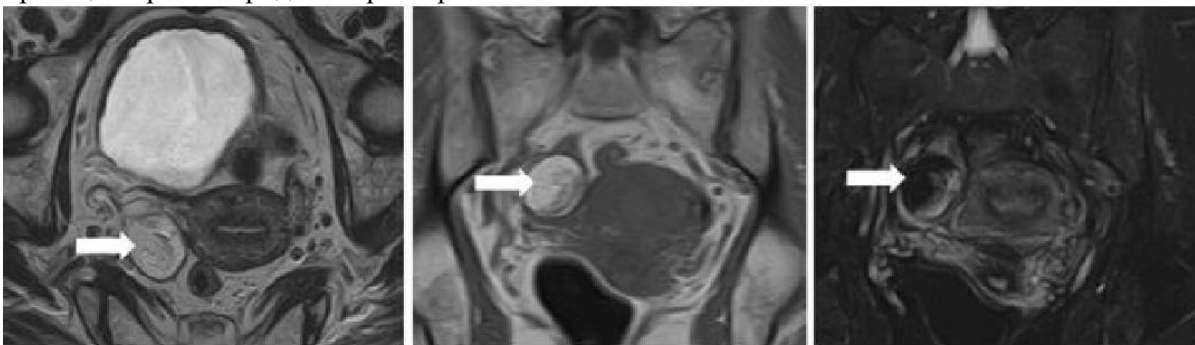Вероятнее всего-наличие тромба в левом предсердии, который и стал причиной развития ишемического инсульта.

**Задача 12.** Пациент М 16 лет, предъявляет жалобы на боль в правом коленном суставе, усиливающуюся ночью, ограничение движений в коленном суставе и увеличение его в объеме. Со слов 3 месяца назад во время игры в футбол была травма. За медицинской помощью не обращался, применял местно нестероидные противовоспалительные мази с непродолжительным эффектом. Ранее были неоднократные травмы во время занятий спортом.  
Объективный статус: кожа над правым коленным суставом гиперемирована



Какой метод исследования представлен на данном изображении? Какие изменения выявлены?  
Ответ: Магнитно-резонансная томография. Деструкция бедренной кости, внесуставной компонент, инфильтрация мышц.

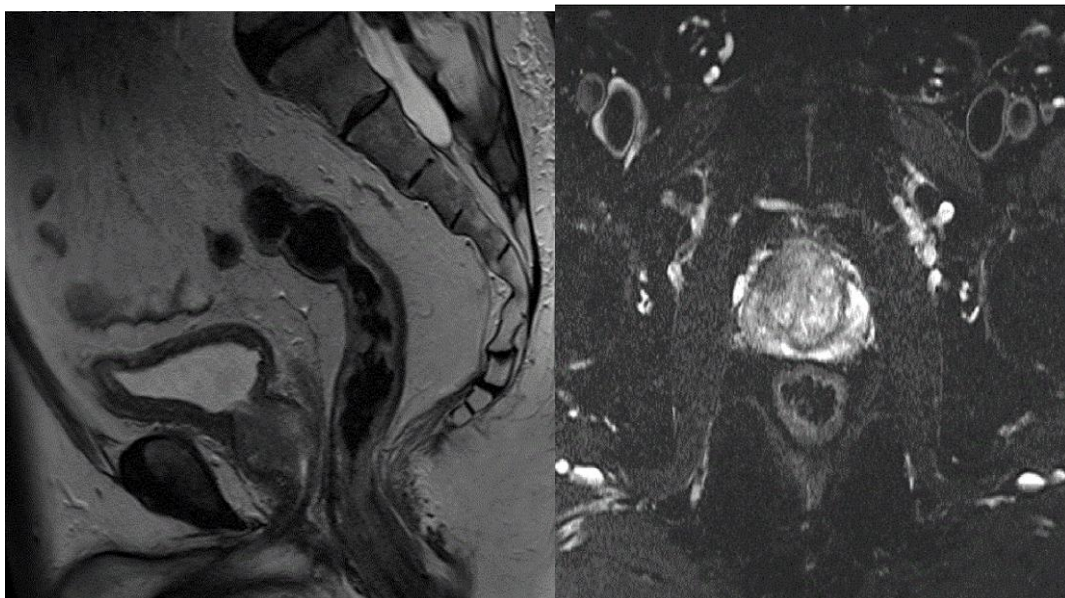
**Задача 13.** Пациентка 36 лет, обратилась к гинекологу в рамках профилактического осмотра. В ходе осмотра выявлено пальпаторно определяемое образование эластичной консистенции в проекции правых придатков размерами около 3 см.



Назовите метод и область исследования. Чему наиболее вероятно соответствует опухоль, отмеченная стрелкой?

Ответ: МРТ органов малого таза. Тератома правого яичника.

**Задача 14.** Мужчина 57 лет был направлен врачом-онкологом на МРТ органов малого таза для выявления опухолевого процесса в связи с ПСА - 38,2 нг/мл.



В какой плоскости получена томограмма на изображении 1? В каком режиме МР-сигнала получена томограмма на изображении 2? По какой шкале производится оценка МРТ предстательной железы.

Ответ: В сагитальной плоскости. В T2 взвешанном с подавлением сигнала от жира. PI-RADS.

### **Задача 15. Ситуация**

Женщина 38 лет обратилась в медицинский центр к гинекологу

#### **Жалобы**

На момент обращения предъявляет жалобы на обильные длительные менструации и межменструальные кровянистые выделения из половых путей.

#### **Анамнез заболевания**

Впервые отметила межменструальные кровянистые выделения 4 месяца назад.

#### **Анамнез жизни**

Без особенностей.

#### **Объективный статус**

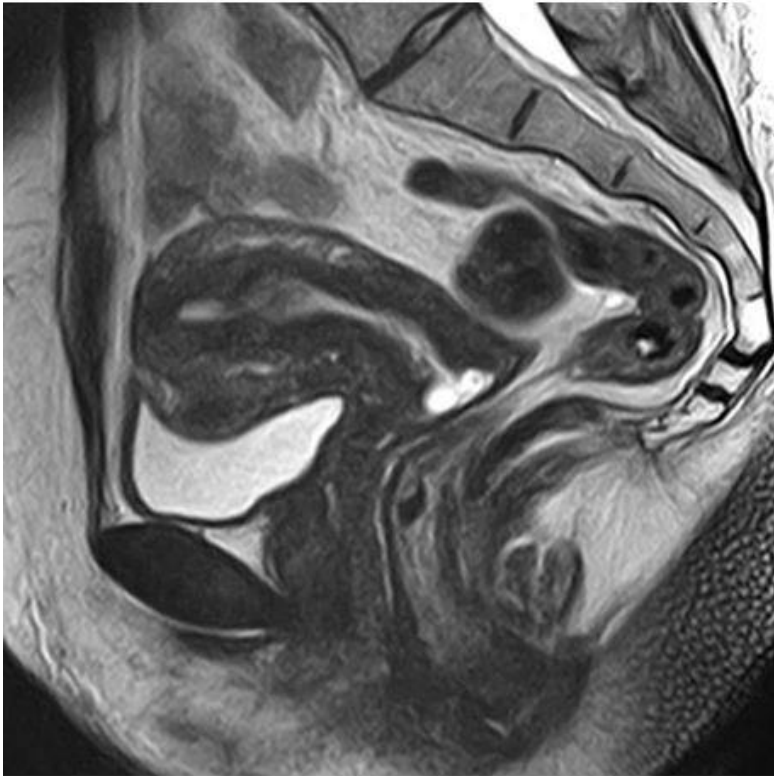Общее состояние удовлетворительное. Температура тела 36.7°C. Живот при пальпации мягкий, безболезненный. Мочеиспускание не нарушено.

#### **Гинекологический статус**

При пальпации тело матки плотное, подвижное, безболезненное. Придатки определяются, область их безболезненна.

Изображение №1

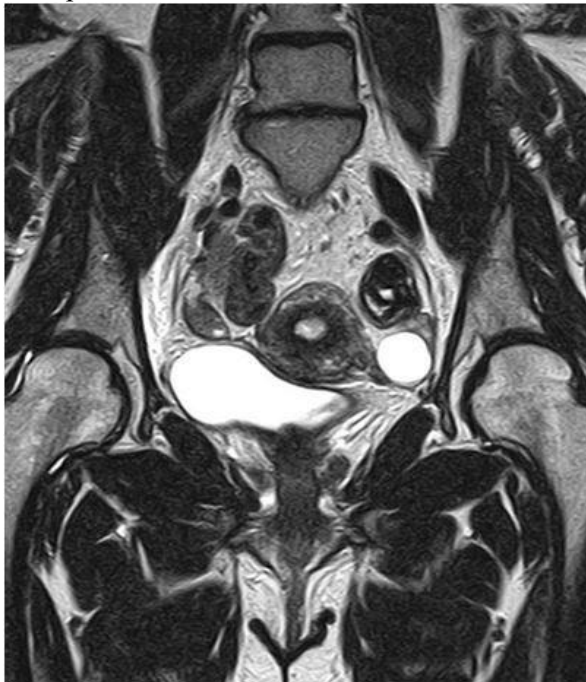



1. Методом лучевой диагностики, который был использован у данной пациентки в рамках дообследования (Изображение №1), является

- а. позитронно-эмиссионная томография
- б. ультразвуковая диагностика
- в. компьютерная томография
- г. магнитно-резонансная томография \*

Изображение №2

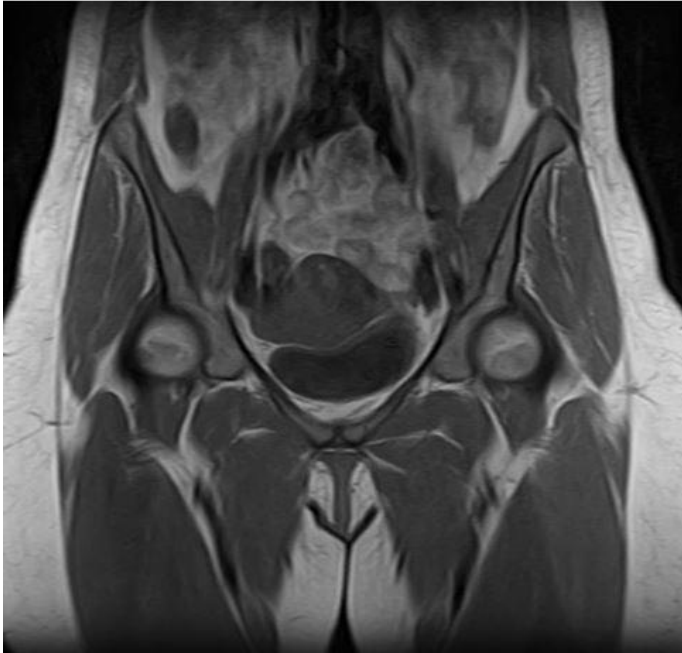


2. На изображении №2 представлена \_\_\_\_\_ проекция

- а. коронарная \*
- б. аксиальная

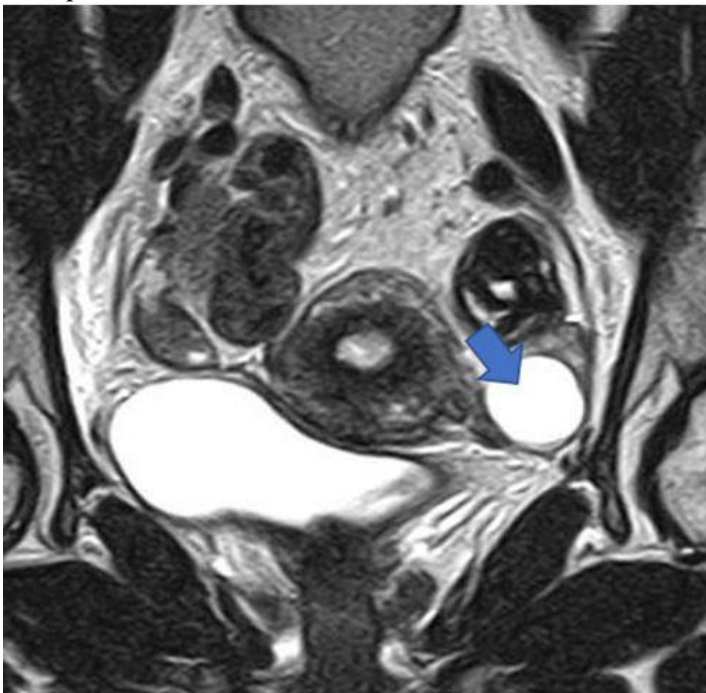
- в. сагиттальная
- г. трансверзальная

Изображение №3



3. На изображении №3 представлен режим сканирования (тип взвешенности изображения)
- а. диффузионно-взвешенное
  - б. T1 взвешенное \*
  - в. T2 взвешенное
  - г. T1 взвешенное, с подавлением сигнала от жировой ткани

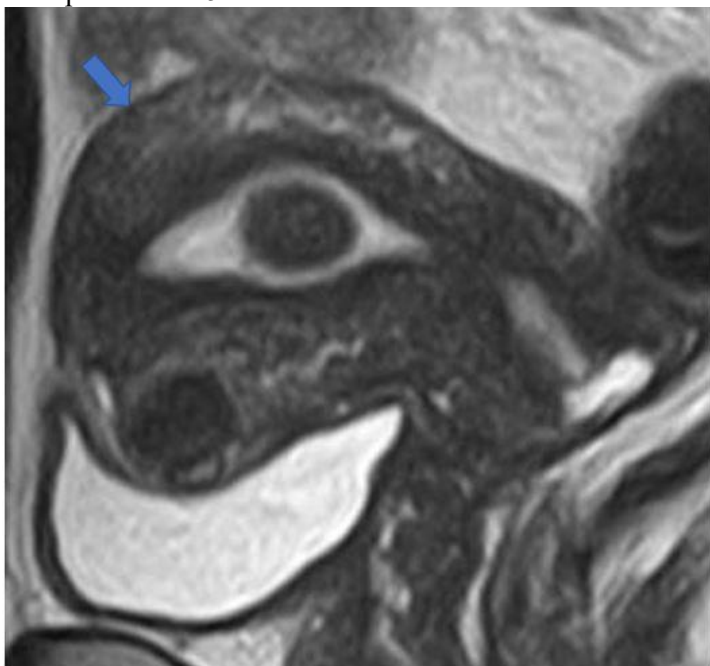
Изображение №4



4. На изображении №4 стрелка указывает на
- а. правый яичник
  - б. преддверие влагалища
  - в. сигмовидную кишку

г. левый яичник \*

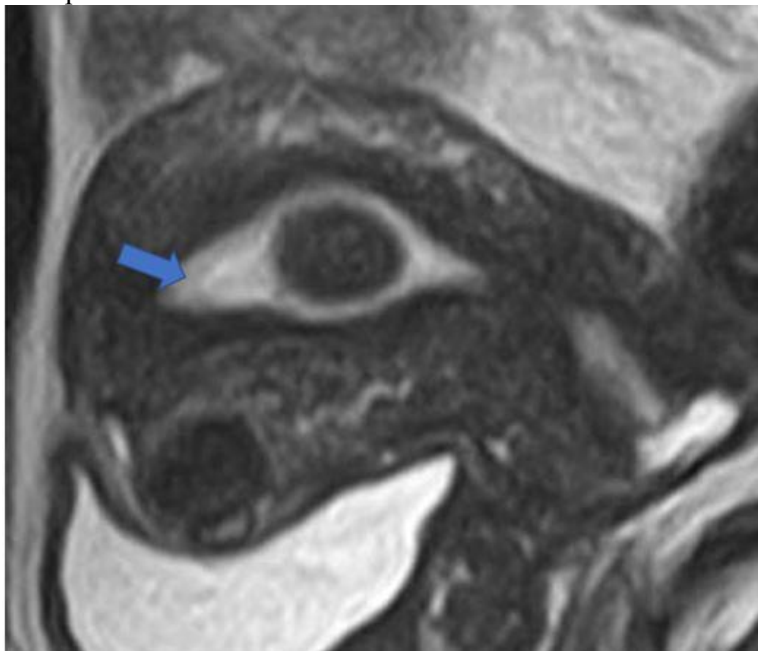
Изображение №5



5. На изображении №5 стрелка указывает на

- а. мочевой пузырь
- б. прямую кишку
- в. яичник
- г. матку \*

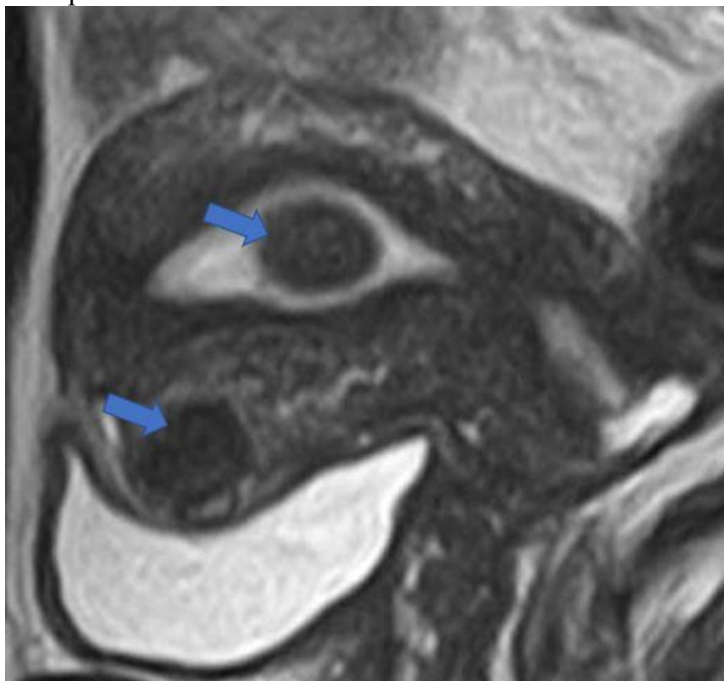
Изображение №6



6. На изображении №6 стрелка указывает на

- а. цервикальный канал
- б. эндометрий \*
- в. миометрий
- г. параметрий

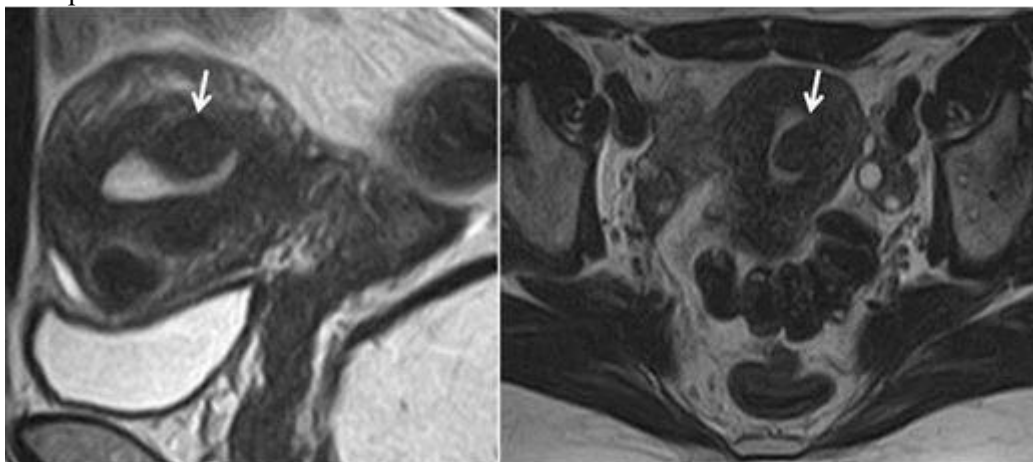
Изображение №7



7. Образования, указанные стрелками на изображении №7, имеют \_\_\_\_\_ структуру

- а. геморрагическую
- б. жировую
- в. кистозную
- г. фиброзную \*

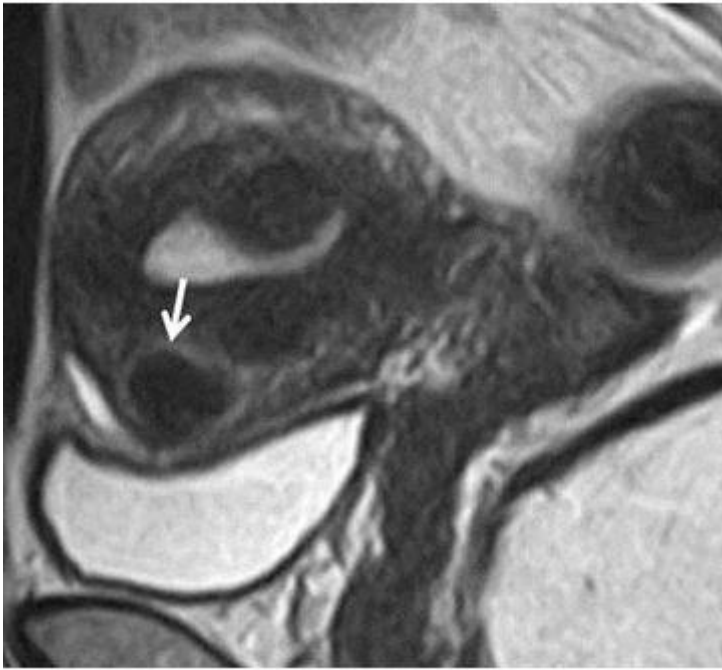Изображение №8



8. Образование, указанное стрелками на серии снимков (Изображение №8), расположено

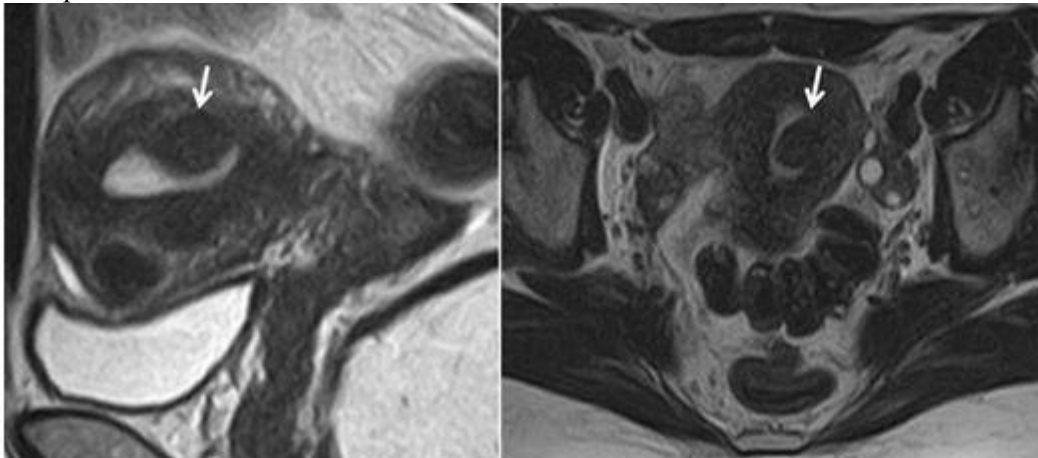
- а. субмукозно \*
- б. интрамурально
- в. межсвязочно
- г. субсерозно

Изображение №9



9. Образование, указанное стрелками на изображении №9, расположено
- прешеечно
  - субсерозно \*
  - субмукозно
  - межсвязочно

Изображение №10



10. Патология, указанная стрелками на серии снимков (Изображение №10), является
- миоматозным узлом \*
  - узел эндометриoidной эктопии
  - фиброзный полип эндометрия
  - рак эндометрия
11. На первичном этапе диагностики с целью выявления патологии матки проводится
- магнитно-резонансная томография
  - гистеросальпингография
  - ультразвуковое исследование \*
  - компьютерная томография
12. Последовательностями, которые обязательно включить в протокол МР-исследования при дифференциальной диагностике гиперпластических процессов эндометрия, являются

- а. T2 ВИ высокого разрешения + диффузионно-взвешенные + динамическое контрастное усиление \*
- б. диффузионно-взвешенные изображения с оценкой параметрических карт, T1 с жироподавлением
- в. T1 + T2 взвешенные изображения
- г. динамическое контрастное усиление

Эталон ответа

1	2	3	4	5	6	7	8	9	10	11	12
Г	А	Б	Г	Г	Б	Г	А	Б	А	В	А

## Задача 16

### Ситуация

Пациент 40 лет. Обратился для выполнения МРТ коленного сустава в поликлинику по месту жительства.

### Жалобы

На боль и нестабильность в левом коленном суставе. Боль возникает при движении, усиливается при спуске с лестницы.

### Анамнез заболевания

Впервые жалобы возникли 2 месяц назад после падения на горных лыжах

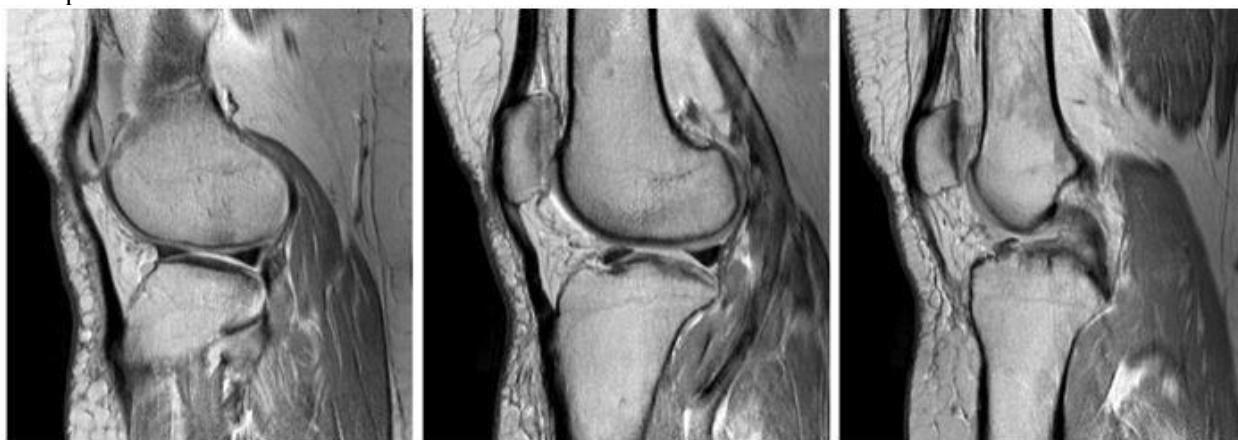
### Анамнез жизни

Без особенностей

### Объективный статус

Асимметрии коленных суставов не выявлено. Кожа над левым коленным суставом не гиперемирована. Симптом «переднего выдвигающего ящика» положительный.

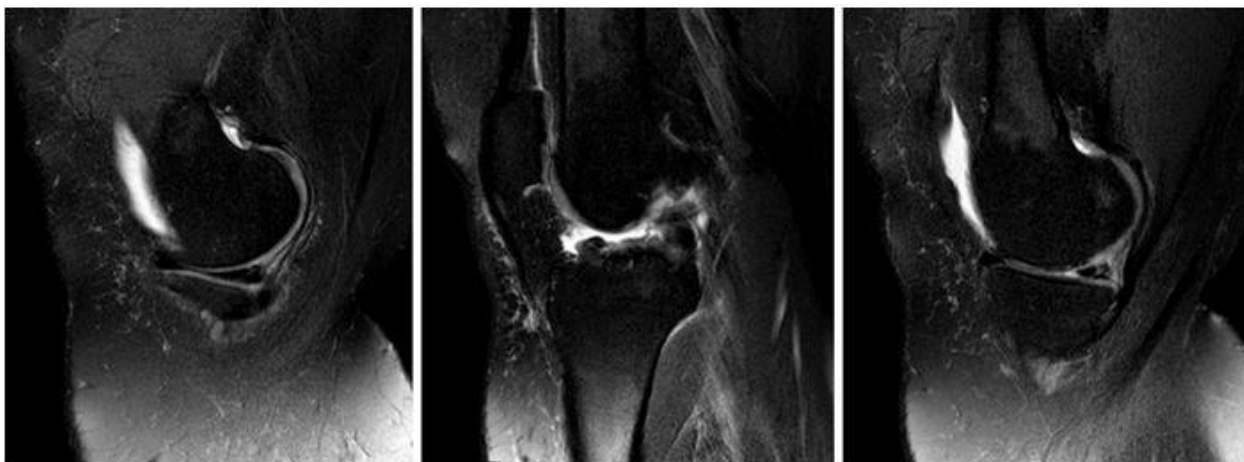
### Изображение №1



01. Назовите метод лучевой диагностики, который был выполнен и представлен на изображении (Изображение №1)

- а. магнитно-резонансная томография \*
- б. компьютерная томография
- в. рентгенография
- г. радиоизотопное исследование

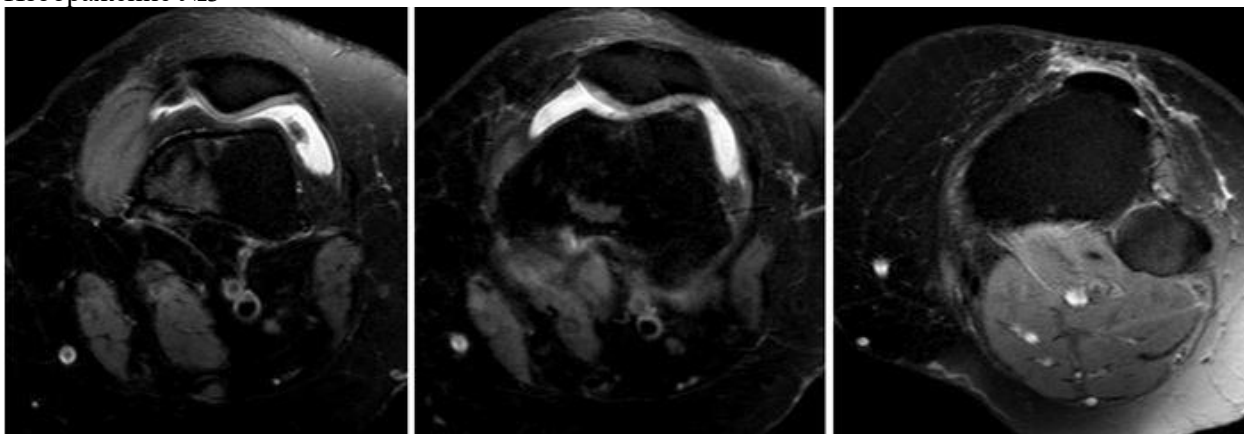
### Изображение №2



02. На серии снимков (Изображение № 2) представлен режим сканирования (тип взвешенности изображения)

- а. T2 FS \*
- б. T2
- в. T1 FS
- г. DWI (ДВИ)

Изображение №3

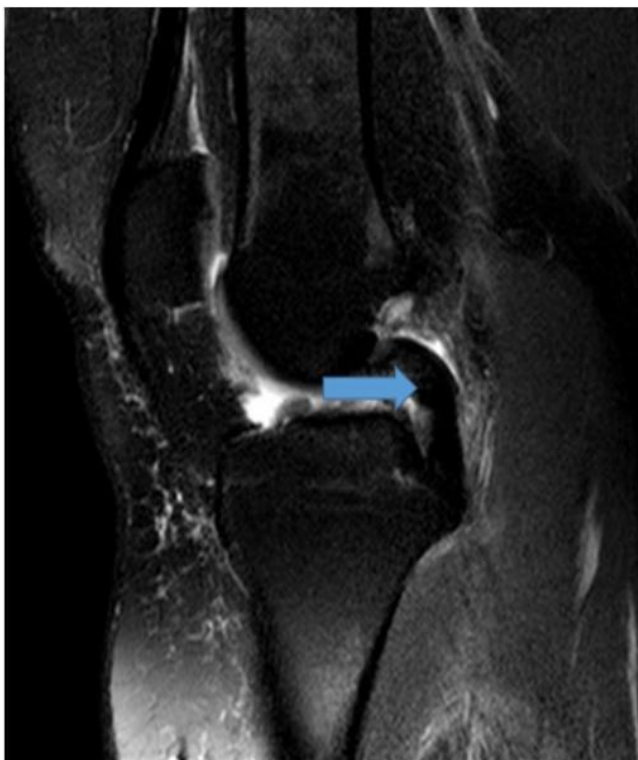

03. На изображении №3 сканы представлены в \_\_\_\_\_ проекции

- а. коронарной
- б. аксиальной \*
- в. сагиттальной
- г. фронтальной

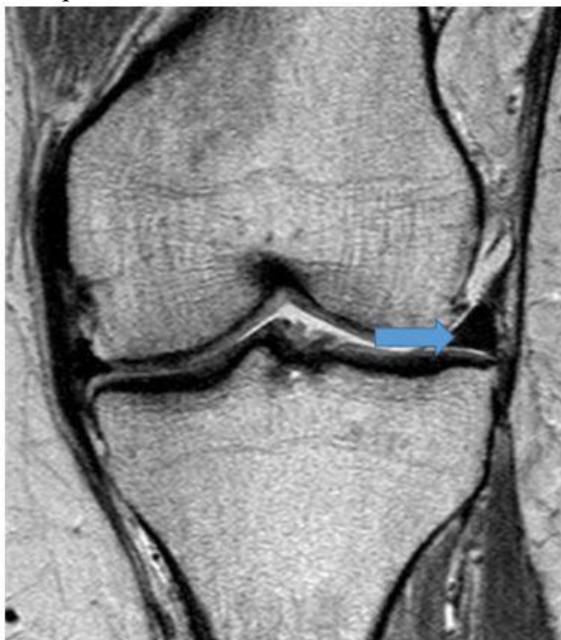Изображение №4





04. Структура, указанная стрелкой на изображении №4, является
- а. собственной связкой надколенника
  - б. передней крестообразной связкой
  - в. сухожилием четырехглавой мышцы бедра
  - г. задней крестообразной связкой \*

Изображение №5



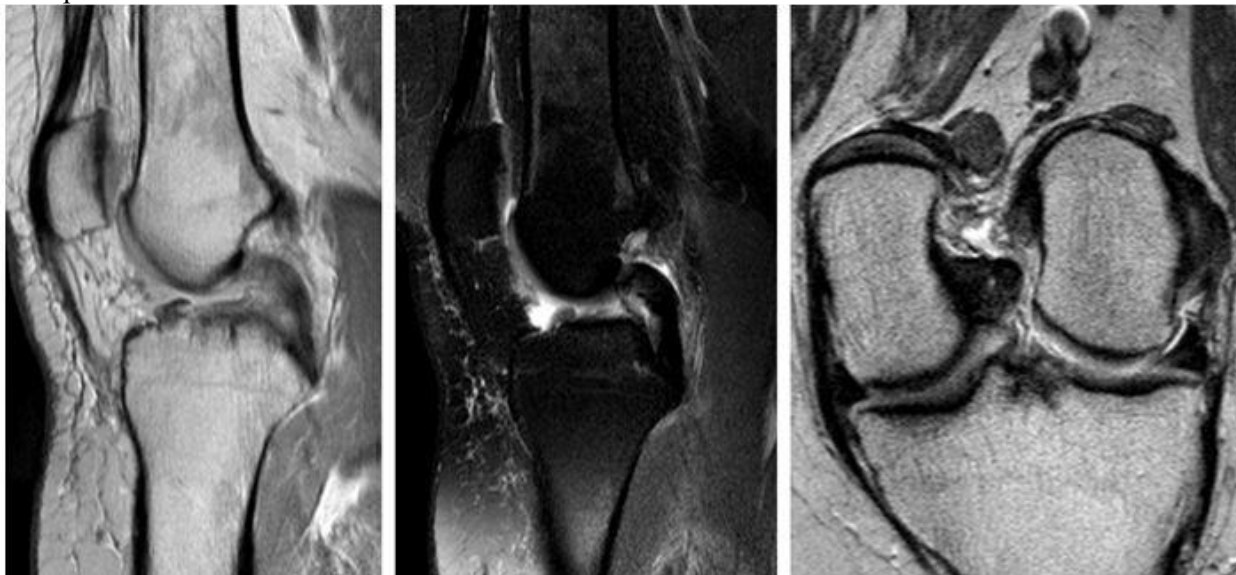05. Структура, указанная стрелкой на изображении №5, является
- а. медиальной коллатеральной связкой
  - б. латеральным мениском \*
  - в. собственной связкой надколенника
  - г. передней крестообразной связкой

06. С помощью МРТ в данном случае можно
- а. выявить разрыв менисков и связок \*



- б. уточнить степень деструкции кортикального слоя
- в. оценить периостальную реакцию
- г. измерить плотность жирового тела Гоффа

Изображение №6



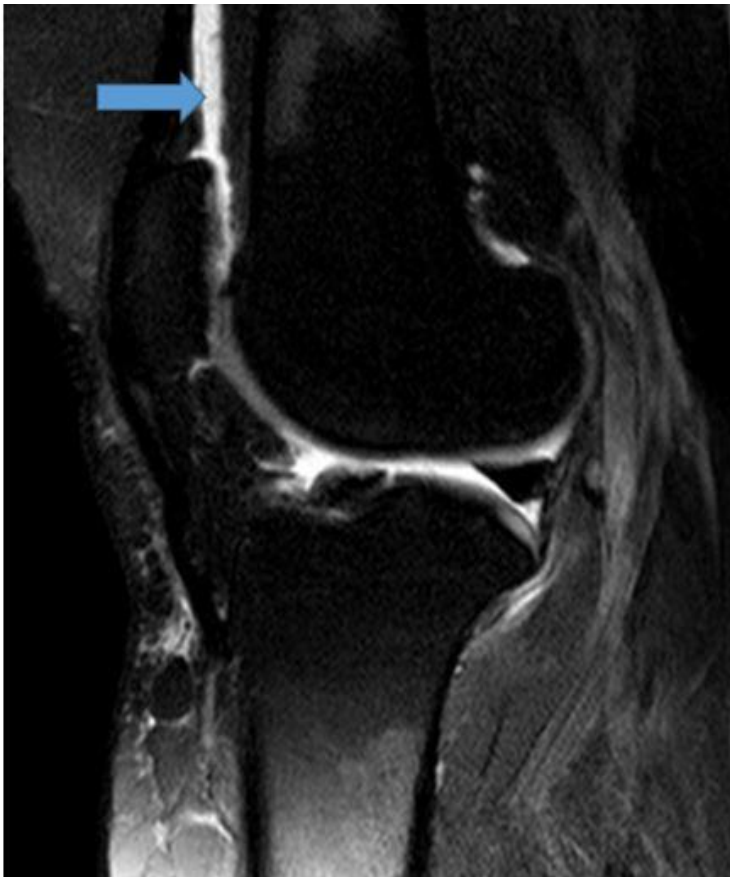
07. После анализа данных, полученных при МРТ (Изображение №6), можно предположить

- а. разрыв задней крестообразной связки
- б. перелом латерального мыщелка бедренной кости
- в. синовиальный хондроматоз
- г. разрыв передней крестообразной связки \*

08. Выявленные при МРТ изменения у пациента относятся к

- а. травматическим повреждениям \*
- б. метаболической остеопатии
- в. опухоли
- г. нейрогенной остеоартропатии

Изображение №7



09. Стрелка на изображении №7 указывает на
- лимфатический узел
  - параменисковую кисту
  - супрапателлярный выпот \*
  - кисту Бейкера
10. Методом лучевой диагностики, который показан пациенту с целью выявления посттравматического контузионного отека костного мозга большеберцовой кости, является
- магнитно-резонансная томография \*
  - позитронно-эмиссионная томография
  - ультразвуковое исследование мягких тканей
  - регистрация электрокардиограммы
11. С целью оценки стенок сформированных костных каналов после пластики передней крестообразной связки пациенту на первичном послеоперационном этапе проводят
- рентгеноскопию
  - рентгенографию \*
  - компьютерную томографию
  - магнитно-резонансную томографию
12. Абсолютным противопоказанием для МРТ коленного сустава является
- наличие металлоконструкции в полости рта (брекет-система)
  - нейростимулятор \*
  - возраст до 18 лет
  - вес пациента менее 40 кг

Эталон ответа

1	2	3	4	5	6	7	8	9	10	11	12
А	А	Б	Г	Б	А	Г	А	В	А	Б	Б

## Задача 17

### Ситуация

Пациентка 70 лет обратилась в поликлинику по месту жительства для обследования.

### Жалобы

Жалобы на постоянную боль в поясничной области с иррадиацией в копчик.

### Анамнез заболевания

Жалобы на протяжении 6 месяцев. Около 1 месяца назад было падение на спину с высоты собственного роста.

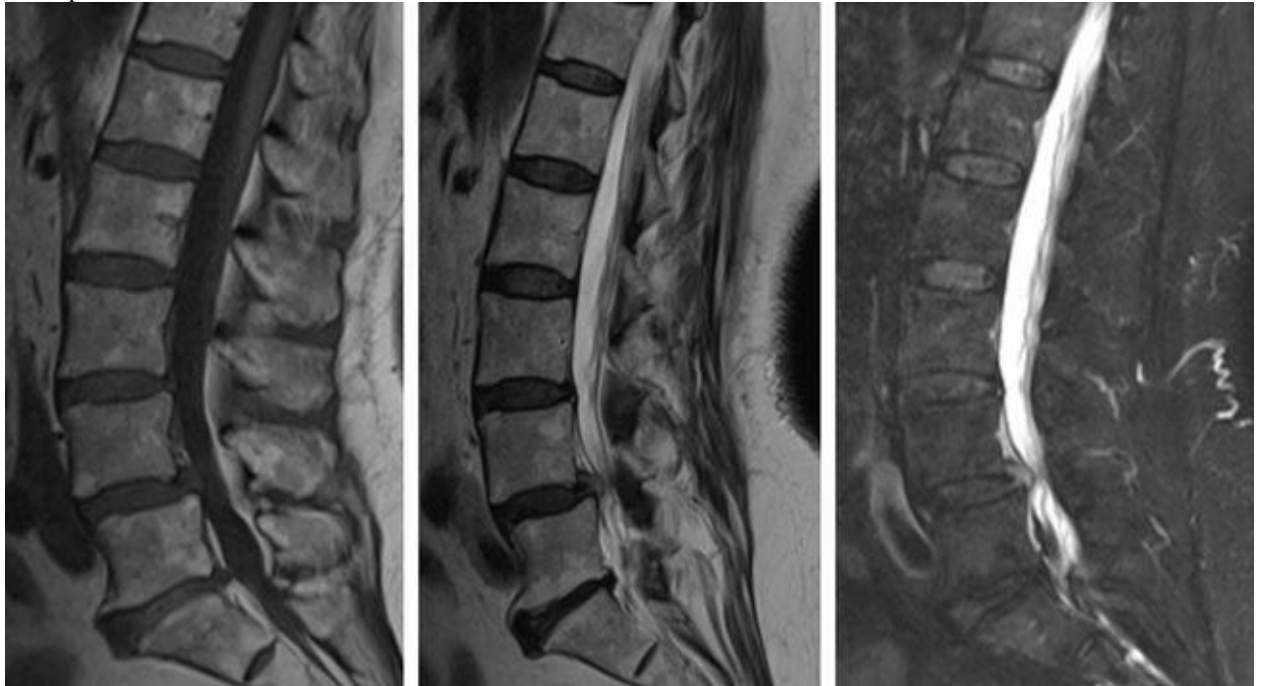
### Анамнез жизни

Без особенностей

### Объективный статус

Ограничение сгибания и разгибания в поясничной области.

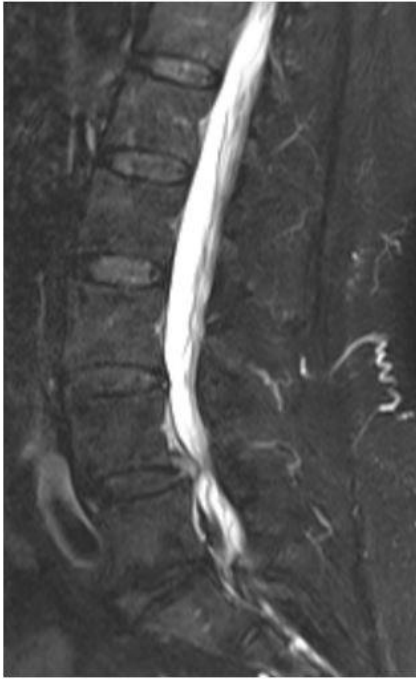Изображение №1



01. Назовите метод лучевой диагностики, который был выполнен пациенту и представлен на сканах (Изображение №1)

- а. компьютерная томография
- б. рентгенография
- в. магнитно-резонансная томография \*
- г. радиоизотопное исследование

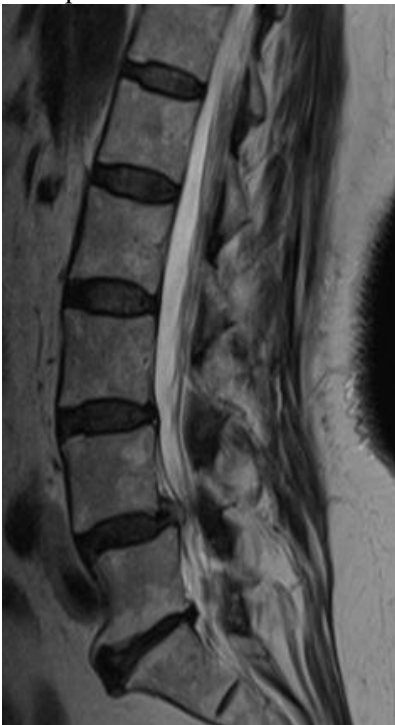
Изображение №2



02. На серии снимков (Изображение №2) представлен режим сканирования (тип взвешенности)

- а. T2 FS \*
- б. DWI (ДВИ)
- в. T2
- г. T1 FS

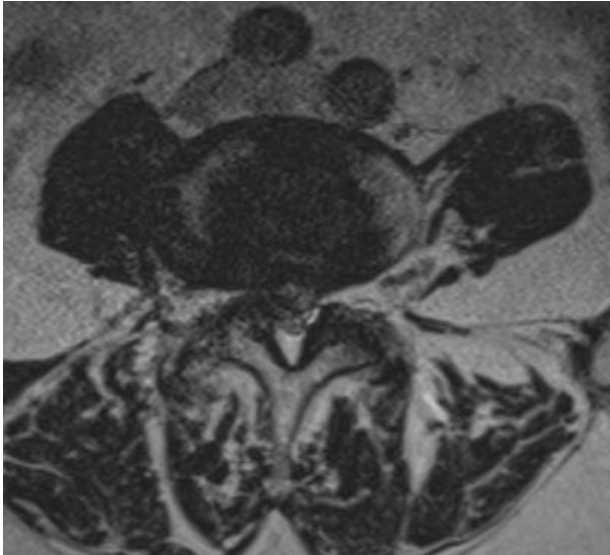
Изображение №3



03. На серии снимков (Изображение № 3) представлен режим сканирования (тип взвешенности)

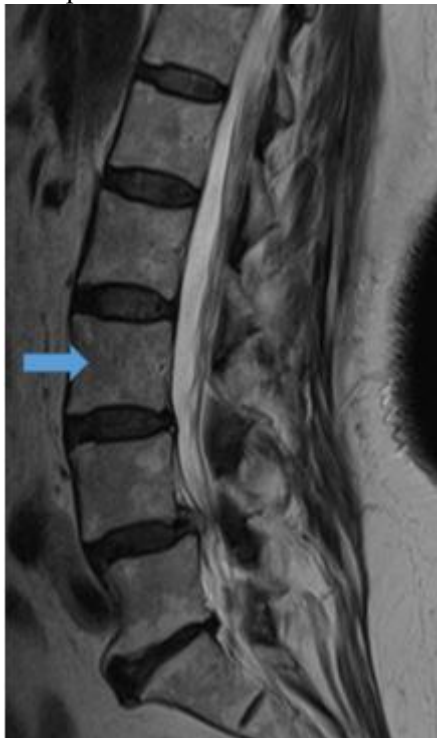
- а. T2 \*
- б. DWI (ДВИ)
- в. T2 FS
- г. T1

Изображение №4



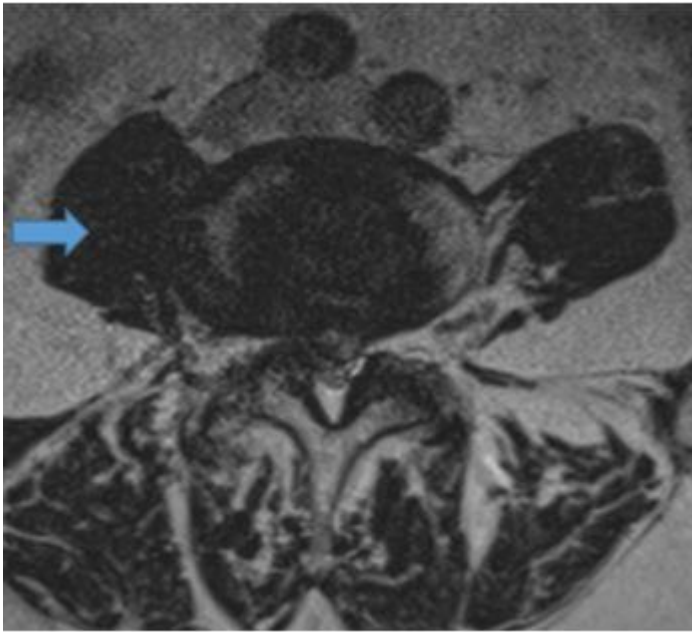
04. На изображении №4 скан представлен в \_\_\_\_\_ проекции
- а. сагитальной
  - б. коронарной
  - в. фронтальной
  - г. аксиальной \*

Изображение №5



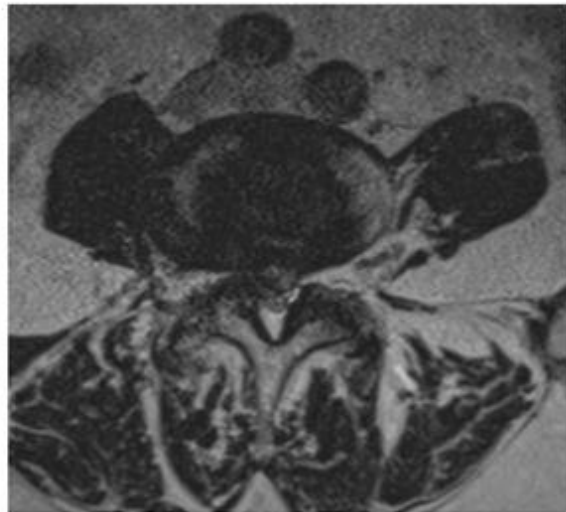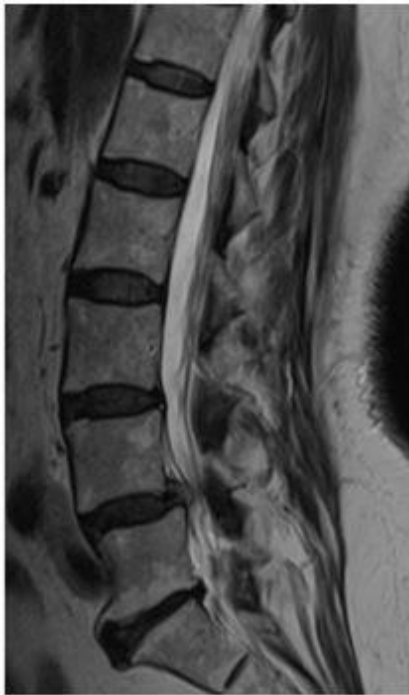
05. На изображении №5 стрелка указывает на
- а. тело L3 позвонка \*
  - б. тело L5 позвонка
  - в. межпозвонковый диск
  - г. дужку позвонка

Изображение №6



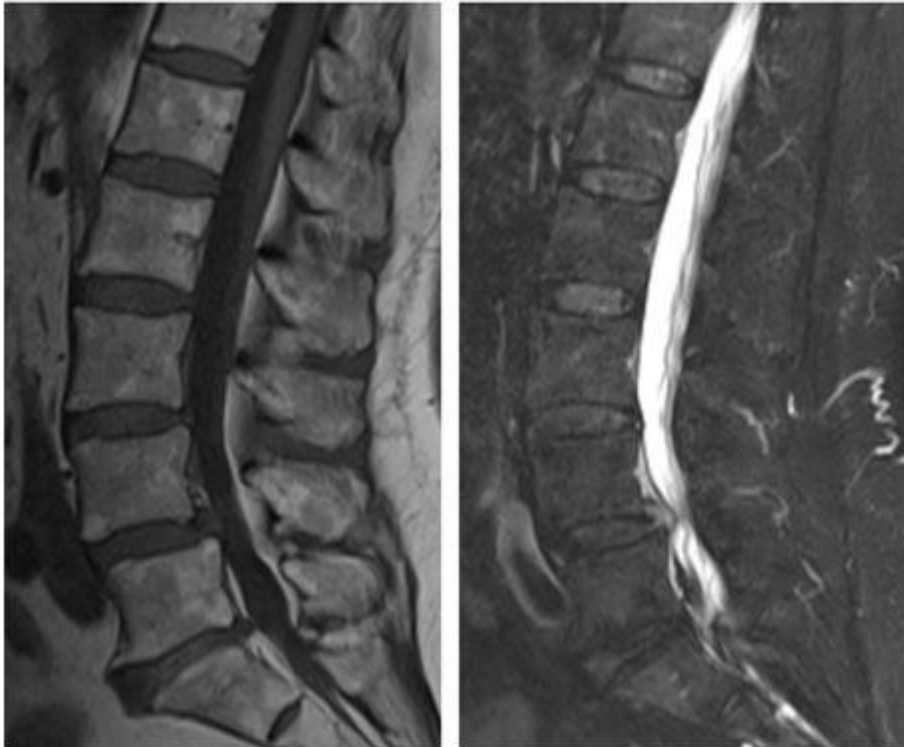06. На изображении №6 стрелка указывает на
- а. поясничную мышцу \*
  - б. остистый отросток
  - в. межпозвонковый диск
  - г. нервный корешок L2

Изображение №7



07. На представленных сканах (Изображение №7) на уровне L4-L5 можно предположить
- а. циркулярную протрузию межпозвонкового диска
  - б. срединную экструзию (грыжу) межпозвонкового диска \*
  - в. вентральную экструзию (грыжу) межпозвонкового диска
  - г. левостороннюю фораминальную экструзию (грыжу) межпозвонкового диска

Изображение №8



08. На представленных сканах (Изображение №8) можно предположить

- а. антелистез L5
- б. антелистез L4 \*
- в. ретролистез L3
- г. ретролистез L3

09. Для того, чтобы определить является ли смещение нестабильным или стабильным, необходимо выполнить

- а. радиоизотопное исследование
- б. магнитно-резонансную томографию
- в. компьютерную томографию
- г. рентгенографию с функциональными пробами \*

10. Методом, с помощью которого можно выявить отек костного мозга в телах позвонков, является

- а. компьютерная томография
- б. рентгенография в боковой проекции
- в. линейная рентгеновская томография
- г. магнитно-резонансная томография \*

11. При МР-исследовании асептический отек костного мозга (изменения по Модик 1) в теле позвонка имеет МР-сигнал

- а. гиперинтенсивный в T1, гипоинтенсивный в T2FS
- б. гиперинтенсивный в T1, гиперинтенсивный в T2
- в. гипоинтенсивный в T1, гипоинтенсивный в T2
- г. гипоинтенсивный в T1, гиперинтенсивный в T2FS \*

12. Нижняя граница спинного мозга в норме на КТ-томограмме соответствует уровню

- а. L3-L4
- б. L1-L2 \*
- в. L5-S1
- г. Th10-Th11

Эталон ответа

1	2	3	4	5	6	7	8	9	10	11	12
В	А	А	Г	А	А	Б	Б	Г	Г	Г	Б

**Задача 18..** Определите по протоколу лучевого исследования признаки, характерные для следующих заболеваний почек:

А-камень

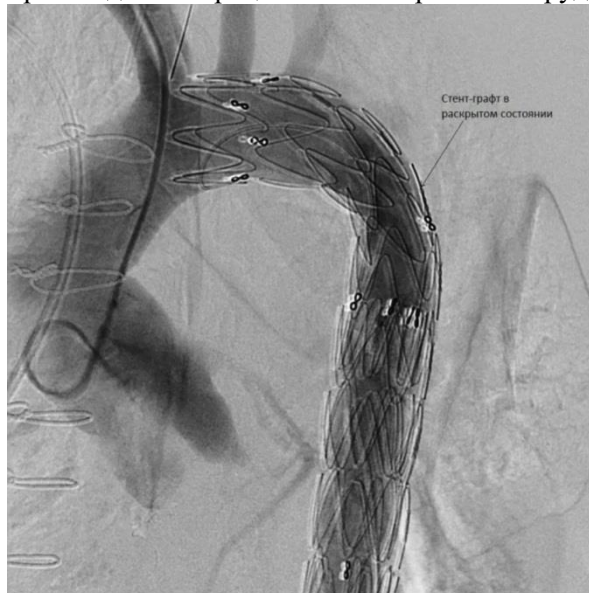Б-киста

1. статическая сцинтиграфия — размеры почки увеличены, накопление РФ снижено, распределение его диффузно неравномерное. УЗИ — размеры почки увеличены, множественные эхонегативные образования четкой формы. КТ — размеры почки увеличены, образования с содержанием, соответствующим плотности жидкости

2. УЗИ — неоднородный очаг с неровными контурами, гипер-и гипоехогенный. КТ — образование с неровными контурами с плотностью выше плотности жидкости. Ангиография — образование с атипичным строением сосудов, симптом «озер и лужиц»

Эталон ответа А-1, Б-2

**Задача 19.** Пациент М., 46 лет, жалуется на затруднение при акте глотания. При объективном исследовании выявляется грубый систолический шум над аортой. Пациент был направлен на КТ-ангиографию. Был выявлен стеноз нисходящего отдела грудной аорты более 75%. Была произведена операция по стентированию грудного отдела аорты.

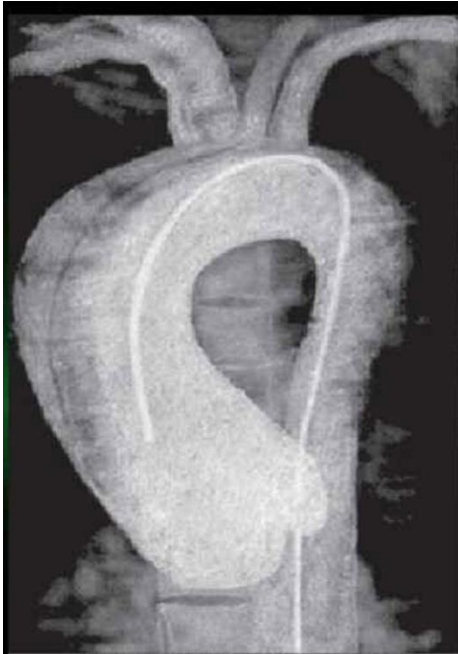

- 1) Напишите отделы аорты
- 2) Какие сосуды отходят от дуги аорты
- 3) Назовите причины сужения просвета сосудов

**Эталон ответа:** Восходящая аорта, дуга аорты, нисходящая аорта. Правый плечеголовной ствол, левая общая сонная артерия, левая подключичная артерия. Атеросклероз, новообразование, ИБС, курение, наркомания, АГ.

**Задача 20.** У пациента Б., 55 лет, на проф. осмотре была выявлена патология:



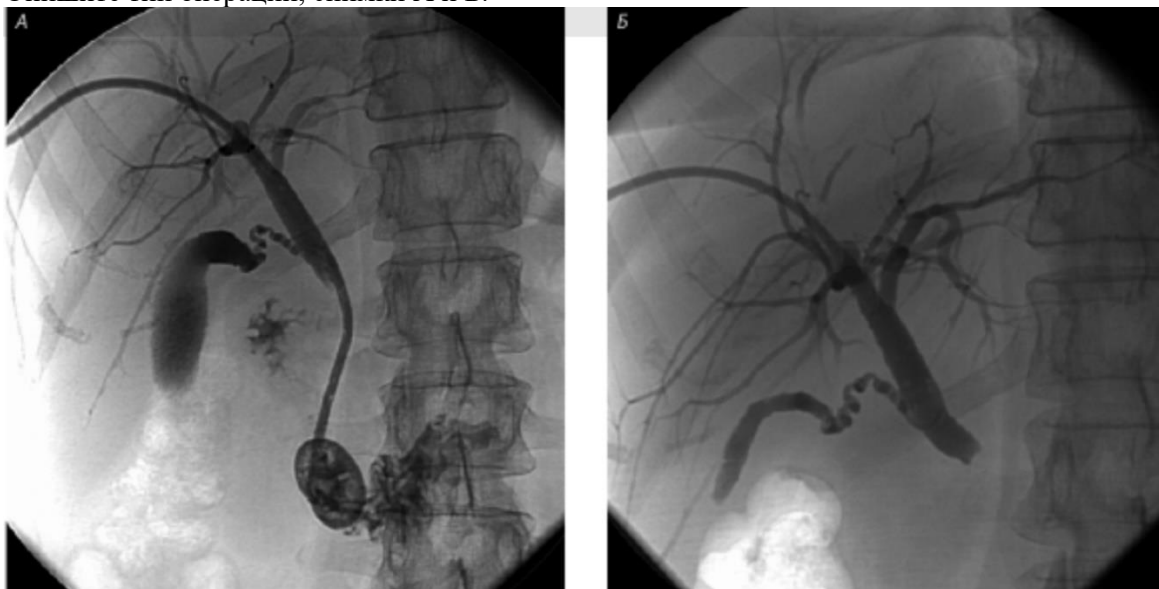

- 1) Опишите патологию.
- 2) Где находится катетер (истинный или ложный просвет).
- 3) Определите по классификации ДеБейки тип патологии.

**Эталон ответа:** КТ-ангиография с расслаивающейся аневризмой восходящей части аорты: визуализируется двойной контур расслаивающейся аорты. Катетер находится в истинном просвете аорты. 2 тип по ДеБейки.

**Задача 21.** Пациентке И., 59 лет с диагнозом «Рак головки поджелудочной железы. Механическая желтуха» проведено исследование. На представленном изображении представлен один из разделов интервенционной радиологии.

Опишите тип операции, снимки А и Б.



**Эталон ответа:**

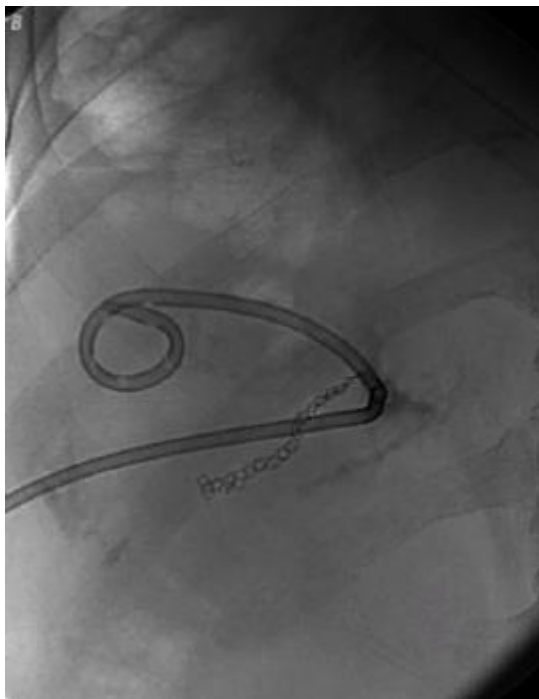
Тип операции: наложение правой наружной холангиостомы.

Снимок А – холангиография через правую наружную холангиостому: визуализирована культя средней трети общего желчного протока.

Снимок Б – холангиография через правую наружную холангиостому: снимок выполнен после проведения дренажного катетера в двенадцатиперстную кишку (таким образом наружный дренаж превратили в наружно-внутренний).

**Задача 22.** Пациент К., 49 лет. Жалобы на повышение температуры до 38,3°C в течение трёх дней, слабость, потерю аппетита. В анамнезе операция на брюшной полости. Проведено дообследование, установлен диагноз – послеоперационный абсцесс брюшной полости. Принято решение о проведении пункции абсцесса.

1. Какое исследование было проведено?
2. Для чего данный вид исследования используется в ходе проведения пункции абсцесса на представленном снимке?

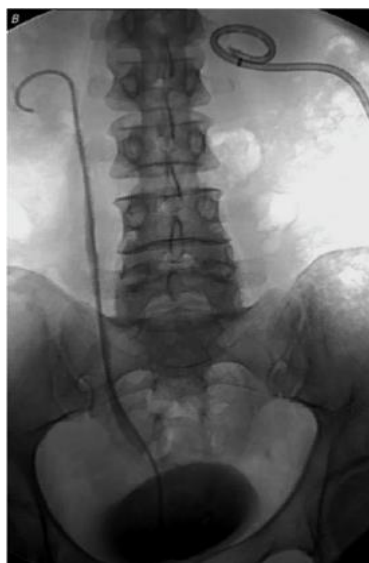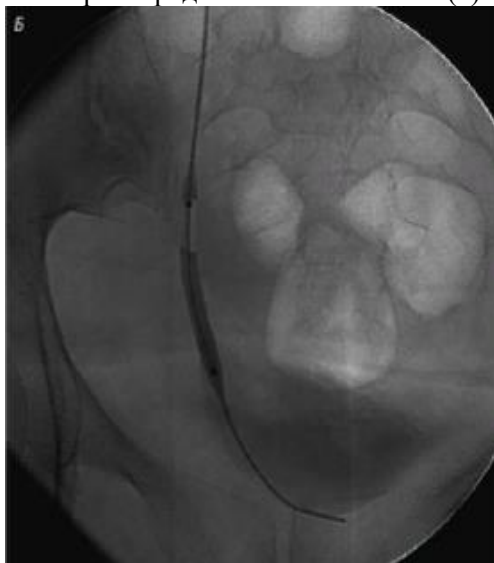


Ответ:

1. Флюороскопия;
2. Для введения в полость абсцесса дренирующего катетера и его правильной укладки под контролем флюороскопии.

**Задача 23.** Пациент Э., 71 год. Выявлено нарушение проходимости мочеточников с двух сторон после лучевой терапии. Показана пункционная нефростомия.

1. Для чего рентгенологический метод исследования используется в ходе проведения нефростомии на первом представленном снимке (б)?
2. Для чего рентгенологический метод исследования используется в ходе проведения нефростомии на втором представленном снимке (в)?

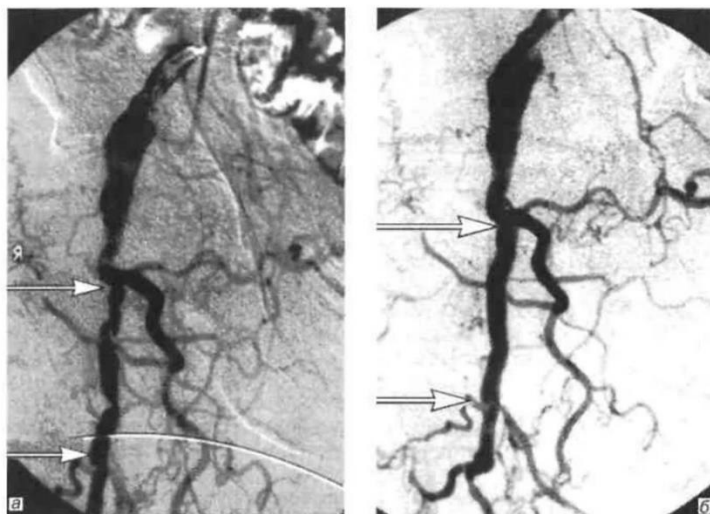


Ответ:

1. Для контроля баллонной дилатации стриктуры мочеточника;

2. Для контроля установки стента мочеточника.

**Задача 24.** Пациент В., 25 лет, жалуется на бледность кожных покровов и боль в области правой голени. Проведена ангиография бедренной артерии.



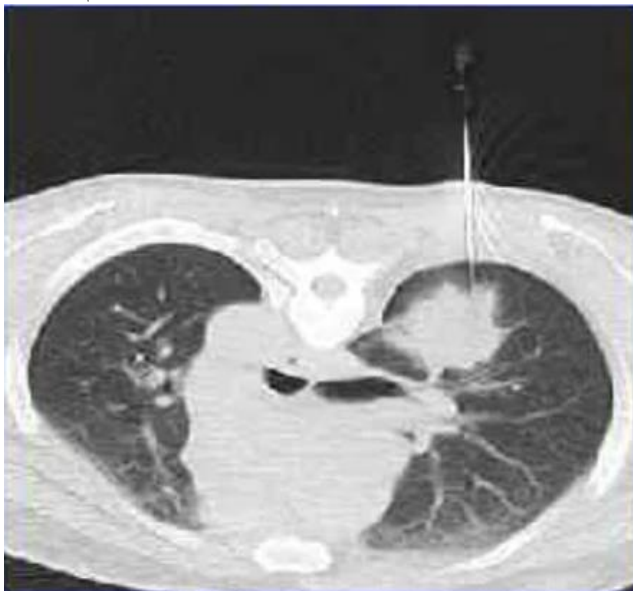Вопросы:

1. Опишите патологию.
2. Напишите, какая была проведена ангиопластика.

Эталон ответа:

1. Патология: стенозы глубокой бедренной артерии.
2. Баллонная ангиопластика правой глубокой бедренной артерии.

**Задача 25.** Пациент М., 57 лет жалуется на кашель в течение месяца, периодическое повышение температуры до 37,2, похудание, слабость. В общем анализе крови: гемоглобин 80, СОЭ 30, лейкоциты 13.



Вопросы:

1. Назовите метод обследования.
2. Опишите изменения на данном изображении.
3. Какая манипуляция произведена на данном изображении.

Эталон ответа:

1. КТ органов грудной полости.
2. В левом легком определяется участок консолидации высокой плотности с неровными нечеткими контурами, небольшим количеством выпота в плевральной полости.
3. Трансторакальная тонкоигольная биопсия образования лёгкого под контролем КТ.



## **Шаблоны описания рентгенологических, компьютерно томографических и магнитно-резонансных томографических исследований**

### **1. Шаблоны описаний рентгенологических исследований**

#### **Обзорная рентгенограмма ГРУДНОЙ КЛЕТКИ**

1. Проекция снимка (передняя или задняя прямая, правая или левая боковая, передняя или задняя косая: 1-ая или 2-ая).
2. Особые условия рентгенографии (в положении больных сидя или лежа из-за тяжести их состояния; с дыхательной динамической нерезкостью изображения у больных без сознания и т.п.).
3. Оценка качества снимка (физико-технические характеристики: оптическая плотность, контрастность, резкость изображения; отсутствие артефактов и вуали).
4. Состояние мягких тканей грудной клетки (объем, структура, наличие инородных тел или свободного газа после травм и т.п.).
5. Состояние скелета грудной клетки и плечевого пояса (положение, форма, величина и структура костей: ребер, грудины, видимых шейных и грудных позвонков, ключиц, лопаток, головок плечевых костей; состояние ядер окостенения и зон роста у детей и молодых людей).
6. Сравнительная оценка легочных полей (площадь, форма, прозрачность). При обнаружении симптомов патологии (обширное или ограниченное затемнение, или просветление, очаги, круглая или кольцевидная тень) подробное описание их положения, формы, размеров, плотности тени, структуры, контуров.
7. Состояние легочного рисунка (распределение элементов, архитектоника, калибр, характер контуров).
8. Состояние корней легких (положение, форма, размеры, структура, контуры элементов, наличие дополнительных образований).
9. Состояние средостения (положение, форма и ширина его в целом и характеристика отдельных органов).
10. Рентгеноморфометрия.
11. Рентгенологическое (клинико-рентгенологическое) заключение.
12. Рекомендации по дообследованию.

#### **Рентгенограмма КОСТЕЙ**

1. Область исследования.
2. Проекция снимка (прямая, боковая, аксиальная, тангенциальная, специальная, дополнительная или нестандартная у тяжелого больного).
3. Оценка качества снимка (физико-технические характеристики: оптическая плотность, контрастность, резкость изображения; отсутствие артефактов и вуали).
4. Состояние мягких тканей (форма, объем, интенсивность и структура тени, наличие инородных тел или свободного газа после травм и т.п.).
5. Положение кости (обычное, смещение вследствие вывиха или подвывиха).
6. Величина и форма кости (нормальная, укорочение или удлинение, утолщение вследствие рабочей гипертрофии или гиперостоза, истончение вследствие врожденной гипоплазии или приобретенной атрофии, искривление, вздутие).
7. Наружные контуры кости с учетом анатомических особенностей (ровные или неровные, четкие или нечеткие).
8. Кортикальный слой (нормальный, истончен или утолщен за счет гиперостоза или эностоза, непрерывный или прерывистый за счет деструкции, остеолиза или перелома).
9. Костная структура (нормальная, остеопороз, остеосклероз, деструкция, остеонекроз, секвестрация, остеолит, кистовидная перестройка, нарушение целостности).
10. Реакция надкостницы (отсутствует, имеется: линейная или отслоенная, бахромчатая, слоистая или "луковичная", спиккулы или игольчатая, периостальный козырек, смешанная).
11. Ростковые зоны и ядра окостенения у молодых людей (соответствие возрасту, положение, форма и величина).
12. Состояние рентгеновской суставной щели (нормальной ширины, деформирована, сужена равномерно или неравномерно, расширена равномерно или неравномерно, затемнена вследствие обызвествлений или наличия выпота, содержит дополнительные образования: костные отломки, инородные тела, костные или хрящевые фрагменты - суставные мыши).

13. Рентгеноморфометрия.
14. Рентгенологическое (клинико-рентгенологическое) заключение.
15. Рекомендации по дообследованию.

### **Рентгенограмма СУСТАВОВ**

1. Область исследования.
2. Проекция снимка (прямая, боковая, аксиальная, специальная, дополнительная или нестандартная у тяжелого больного).
3. Оценка качества снимка (физико-технические характеристики: оптическая плотность, контрастность, резкость изображения; отсутствие артефактов и вуали).
4. Состояние мягких тканей (форма, объем, интенсивность тени, структура, наличие инородных тел или газа после травм и т.п.).
5. Состояние рентгеновской суставной щели (нормальной ширины, деформирована, сужена равномерно или неравномерно, расширена равномерно или неравномерно, затемнена вследствие обызвествлений или наличия выпота, содержит дополнительные образования: костные отломки, инородные тела, костные или хрящевые фрагменты - суставные мыши).
6. Ростковые зоны и ядра окостенения у молодых людей (соответствие возрасту, положение, форма и величина).
7. Величина и форма суставных концов (нормальная, утолщение или атрофия, вздутие, уплощение, грибовидная деформация и т.п.).
8. Конгруэнтность (соответствие друг другу) суставной впадины и суставной головки.
9. Положение суставных концов (нормальное, смещение вследствие вывиха или подвывиха с указанием направления).
10. Контуры замыкательных пластинок эпифизов (непрерывные или прерывистые, ровные или неровные, четкие или нечеткие, утолщенные или истонченные).
11. Структура подхрящевого (субхондрального слоя) (нормальная, остеопороз, остеосклероз, деструкция, секвестрация, кистовидная перестройка).
12. Костная структура эпифизов и метафизов (нормальная, остеопороз, остеосклероз, деструкция, остеонекроз, секвестрация, остеолит, кистовидная перестройка, нарушение целостности).
13. Реакция надкостницы (отсутствует, имеется: линейная или отслоенная, бахромчатая, слоистая или "луковичная", спикеры или игольчатая, периостальный козырек, смешанная).
14. Рентгеноморфометрия.
15. Рентгенологическое (клинико-рентгенологическое) заключение.
16. Рекомендации по дообследованию.

### **Рентгенограмма ПОЗВОНОЧНИКА**

1. Область исследования.
2. Проекция снимка (прямая, боковая, косая, другие).
3. Оценка качества снимка (физико-технические характеристики: оптическая плотность, контрастность, резкость изображения; отсутствие артефактов и вуали).
4. Состояние мягких тканей, особенно пара - и превертебральных (форма, объем, интенсивность и структура тени).
5. Выраженность физиологических (лордоз, кифоз) и наличие патологических (сколиоз, кифоз) изгибов.
6. Состояние позвонков:
  - тела (положение, форма, величина, контуры, структура, ядра окостенения у молодых людей);
  - дужки (положение, форма, величина, контуры, структура);
  - отростки (положение, форма, величина, контуры, структура, ядра окостенения у молодых людей).
7. Состояние межпозвоночных суставов (дугоотросчатых, унковертебральных; в грудном отделе - реберно-позвоночных и реберно-поперечных).
8. Состояние межпозвоночных дисков (рентгеновских межпозвоночных промежутков) (форма, высота, структура тени).
9. Состояние позвоночного канала (форма и ширина).
10. Состояние других видимых отделов скелета.
11. Рентгеноморфометрия (при функциональных исследованиях, сколиозе и т.п.).
12. Рентгенологическое (клинико-рентгенологическое) заключение.

### 13. Рекомендации по дообследованию.

#### **Обзорная рентгенограмма ЧЕРЕПА**

1. Проекция снимка (свыше 20 обзорных и специальных проекций- указать).
2. Оценка правильности укладки (по критериям для каждой проекции).
3. Оценка качества снимка (физико-технические характеристики: оптическая плотность, контрастность, резкость изображения; отсутствие артефактов и вуали).
4. Форма и размеры черепа в целом.
5. Соотношение мозгового и лицевого отделов.
6. Состояние мягких тканей в области мозгового черепа (форма, объем, интенсивность и структура тени).
7. Состояние свода черепа (форма и размеры; толщина и структура костей, состояние наружной и внутренней пластинок и губчатого слоя; положение и состояние швов; состояние сосудистых борозд, венозных выпускников, пахионовых ямок; выраженность "пальцевых вдавлений"; пневматизация лобных пазух).
8. Состояние основания черепа (конфигурация и размеры; границы и контуры передней, средней и задней черепных ямок; размеры углов основания черепа; состояние турецкого седла; пневматизация костей; состояние естественных отверстий в области основания черепа и пирамид височных костей).
9. Наличие обызвествлений в области черепа и анализ их тени (физиологические или патогенные).
10. Общий обзор лицевого отдела черепа (форма, величина).
11. Состояние мягких тканей в области лицевого черепа (форма, объем, интенсивность и структура тени).
12. Состояние глазниц (форма, величина, контуры).
13. Полость носа и грушевидное отверстие (положение, форма, величина, пневматизация, состояние носовых раковин).
14. Состояние клеток решетчатого лабиринта (положение, форма, величина, контуры, пневматизация).
15. Состояние верхнечелюстных пазух (положение, форма, величина, контуры, пневматизация).
16. Состояние видимых отделов челюстей и зубов.
17. Рентгеноморфометрия.
18. Рентгенологическое (клинико-рентгенологическое) заключение.
19. Рекомендации по дообследованию.

#### **Рентгенограммы С КОНТРАСТИРОВАНИЕМ ОРГАНОВ МОЧЕВЫДЕЛИТЕЛЬНОЙ СИСТЕМЫ**

1. Условия проведенного исследования (вид, концентрация, количество и способ введения контрастного вещества; количество, проекция и последовательность снимков; положение больного, дыхательные пробы, другие условия).
2. Оценка качества снимка (качество подготовки больного к исследованию; физико-технические характеристики: оптическая плотность, контрастность, резкость изображения; отсутствие артефактов).
3. Состояние видимых отделов скелета.
4. Состояние окружающих мягких тканей и соседних органов.
5. Контуры больших поясничных мышц, в сравнении с обеих сторон (определяются или нет; ровные, неровные; четкие, нечеткие).
6. Положение почек.
7. Форма почек.
8. Размеры почек.
9. Контуры почек.
10. Интенсивность и структура тени почек.
11. Наличие дополнительных теней в проекции мочевых путей и других органов забрюшинного пространства и брюшной полости, подозрительных на конкременты, петрификаты, опухоли, чаши «Клойбера», газ под куполами диафрагмы и т.п.
12. Сравнительная оценка выделения контрастного вещества почками (сроки и выраженность нефрографической фазы, сроки и характер заполнения контрастом полостных систем).
13. Положение, форма и размеры чашечек и лоханок.

14. Положение, форма, контуры и ширина просвета различных отделов мочеточников.
15. Степень и характер заполнения мочеточников контрастным веществом.
16. Положение, форма, величина мочевого пузыря.
17. Контур и структура тени мочевого пузыря.
18. Рентгеноморфометрия.
19. Рентгенологическое (клинико-рентгенологическое) заключение.
20. Рекомендации по дообследованию.

Анализ результатов проведенного повторного обследования, его динамика должны отражаться лечащим врачом в медицинской карте стационарного больного.

## **2. Шаблоны описаний КТ исследований**

### **ГОЛОВА**

Смещения срединных структур не выявлено.

Вещество головного мозга: серое и белое вещество мозга дифференцируется. Очагов патологической плотности в веществе головного мозга не выявлено.

Ликворосодержащие пространства: субарахноидальные пространства и цистерны мозга не расширены. Желудочки мозга не расширены. Боковые желудочки симметричны.

Селлярная область: не изменена.

Краниовертебральный переход обычно сформирован.

Миндалины мозжечка расположены выше края большого затылочного отверстия.

Костные структуры и полости: внутренние и наружные слуховые проходы – без особенностей.

Воздушность клеток сосцевидных отростков не изменена. Остальные кости основания и свода черепа не изменены.

Дополнительная информация (указывать при картине гидроцефалии различной природы, опухолях головного мозга, травмах, подозрении на отек мозгового вещества) – отверстия моно прослеживаются.

### **ВИСОЧНЫЕ КОСТИ**

Справа:

Наружное ухо: наружный слуховой проход не сужен, с четкими контурами, просвет свободен, без пристеночных утолщений слизистой, жидкостного содержимого.

Среднее ухо: структуры среднего уха дифференцированы, без пристеночных утолщений слизистой, жидкостного содержимого. Слуховые косточки правильно развиты, патологически не изменены. Аттико-антральное соустье прослеживается, не расширено.

Внутреннее ухо: внутренние слуховые проходы не расширены, симметричны. Улитка и полукружные каналы – без особенностей.

У детей – костное устье слуховой трубы пневматизировано.

Слева:

Наружное ухо: наружный слуховой проход не сужен, с четкими контурами, просвет свободен, без пристеночных утолщений слизистой, жидкостного содержимого.

Среднее ухо: структуры среднего уха дифференцированы, без пристеночных утолщений слизистой, жидкостного содержимого. Слуховые косточки правильно развиты, патологически не изменены. Аттико-антральное соустье прослеживается, не расширено.

Внутреннее ухо: внутренние слуховые проходы не расширены, симметричны. Улитка и полукружные каналы – без особенностей.

У детей – костное устье слуховой трубы пневматизировано.

Окружающие структуры: мостомозжечковые углы не изменены. Видимые структуры головного мозга не изменены.

Костно-деструктивных изменений не выявлено.

Сосцевидные отростки: ячейки сосцевидных отростков нормально развиты, их пневматизация не нарушена. Прилежащие мягкие ткани не изменены (не утолщены).

Отверстия внутренней сонной артерии и яремной вены – без особенностей.

### **ОКОЛОНОСОВЫЕ ПАЗУХИ (ВЗРОСЛЫЕ) ПАЗУХИ:**

Лобные пазухи воздушны, без утолщения слизистой, уровней жидкости, фронтоназальные соустья прослеживаются.

Клетки решетчатой пазухи воздушны, без утолщения слизистой, уровней жидкости. Основная пазуха воздушна, без утолщения слизистой, уровней жидкости, сфеноназальные соустья



прослеживаются.

Верхнечелюстные пазухи:

- правая – без утолщения слизистой, уровней жидкости, гайморо-назальное соустье прослеживается.
- левая – без утолщения слизистой, уровней жидкости, гайморо-назальное соустье прослеживается.

Носовая перегородка дугообразно искривлена влево. Имеется костный гребень, ориентированный влево.

Носовые ходы сужены вследствие утолщения слизистой. Носовые раковины обычной формы.

Костные структуры и прочие области: костно-деструктивных изменений на исследованном уровне не выявлено. Структуры видимых отделов орбит – не изменены. Структуры основания черепа – без патологических изменений.

Внутренние и наружные слуховые проходы без особенностей. Воздушность ячеек сосцевидных отростков, барабанных полостей не изменена, слуховые косточки дифференцируются. Улитка и полукружные каналы без особенностей.

Мягкие ткани: патологических образований не выявлено.

### **ОКЛОНОСОВЫЕ ПАЗУХИ (ДЕТИ) ПАЗУХИ:**

Лобные пазухи не развиты/в стадии формирования.

Клетки решетчатой пазухи воздушны, без утолщения слизистой, уровней жидкости.

Основная пазуха воздушна, без утолщения слизистой, уровней жидкости, сфено- назальные соустья прослеживаются.

Верхнечелюстные пазухи:

- правая – без утолщения слизистой, уровней жидкости, гайморо-назальное соустье прослеживается.
- левая – без утолщения слизистой, уровней жидкости, гайморо-назальное соустье прослеживается.

Носовая перегородка дугообразно искривлена влево. Имеется костный гребень, ориентированный влево.

Носовые ходы сужены вследствие утолщения слизистой. Носовые раковины обычной формы.

Нижние носовые раковины (могут быть только задние отрезки) гипертрофированы.

Аденоидные вегетации занимают \_\_\_\_ просвета носоглотки.

Костные структуры и прочие области: костно-деструктивных изменений на исследованном уровне не выявлено. Структуры видимых отделов орбит – не изменены. Структуры основания черепа – без патологических изменений.

Внутренние и наружные слуховые проходы без особенностей. Воздушность ячеек сосцевидных отростков, барабанных полостей не изменена, слуховые косточки дифференцируются. Улитка и полукружные каналы без особенностей.

Мягкие ткани: патологических образований не выявлено

### **ОРБИТЫ**

Костные стенки: не изменены, верхняя и нижняя глазничная щели без особенностей. Глазные яблоки симметричные. Стекловидное тело равномерной плотности.

Мышцы и сосуды глаз: нижняя, верхняя, латеральная и медиальная прямые и косая мышцы глаз не изменены. Глазничные артерия и вена не изменены при нативном исследовании.

Ретробульбарная клетчатка не изменена. Плотность ретробульбарной клетчатки: справа – \_\_\_\_, слева – \_\_\_\_.

Слезные железы – без патологии.

### **НОСОСЛЕЗНЫЕ КАНАЛЫ**

Раствором контрастного препарата ([название препарата] с физиологическим раствором в соотношении 3:1) проведено капельное орошение роговиц обоих глазных яблок.

Через 10 минут выполнено КТ-сканирование.

Справа: верхний и нижний слезные каналы проходимы. Слезный мешочек заполнен раствором контрастного вещества. Носослезный канал заполнен содержимым, в канале контраста не определяется (проходимость нарушена).

Слева: верхний и нижний слезные каналы проходимы. Слезный мешочек заполнен раствором контрастного вещества. Носослезный канал проходим на всем протяжении – отрывается в нижний носовой ход, где также определяется контрастное вещество. Признаков нарушения проходимости носослезной системы слева не выявлено.

*Заключение:* кт-признаки нарушения проходимости правого носослезного канала.

### **ФУНКЦИОНАЛЬНОЕ КТ-ИССЛЕДОВАНИЕ ЕВСТАХИЕВЫХ ТРУБ**

Выполнено функциональное исследование для оценки проходимости слуховых (евстахиевых) труб во время выполнения пробы вальсальвы.

Глоточные отверстия слуховых труб симметричны по размерам и временному циклу открывания-схлопывания.

Справа:

Хрящевая часть слуховой трубы пневматизирована частично – на \_\_\_\_ мм по протяженности меньше по сравнению с контралатеральной.

Узкий перешеек перехода хрящевой части слуховой трубы в костную без особенностей.

Протяженность безвоздушного фрагмента составляет около \_\_\_\_ мм.

Костная часть слуховой трубы пневматизирована, без утолщения слизистых и костной деструкции.

Структуры среднего уха дифференцированы, без пристеночных утолщений слизистой оболочки, жидкого содержимого.

Слева:

Хрящевая часть слуховой трубы пневматизирована на всем протяжении до перешейка.

Узкий перешеек перехода хрящевой части слуховой трубы в костную без особенностей.

Костная часть слуховой трубы пневматизирована, без утолщения слизистых и костной деструкции.

Структуры среднего уха дифференцированы, без пристеночных утолщений слизистой оболочки, жидкостного содержимого.

*Заключение:* Кт-признаки нарушения проходимости хрящевой части правой слуховой трубы. (или норма: кт-признаков нарушения проходимости слуховых труб не выявлено)

### **МЯГКИЕ ТКАНИ ШЕИ**

Исследование мягких тканей шеи от уровня тела нижнего края глазниц. Костные структуры: без признаков дислокации и костной деструкции. Носоглотка – без патологии.

контуры глотки и гортани не деформированы, просветы не сужены. Грушевидные синусы свободны, симметричны. Голосовые складки – без особенностей. Хрящи гортани без особенностей.

Щитовидная железа в размерах не увеличена, однородной структуры.

Окружающие структуры: околоушный и поднижнечелюстные слюнные железы – симметричны, без патологии.

Крупные сосуды шеи – без патологических изменений. Лимфоузлы шеи не увеличены.

### **КТ ГОРТАНИ С ФОНАЦИЕЙ**

Исследование выполнено от уровня нижней челюсти и до трахеи, с фонацией звука «И».

Структуры гортани: глоточно-надгортанные и черпало-надгортанные складки симметричны, не утолщены. Грушевидные синусы свободны. Голосовые складки симметричны, не изменены.

Подскладочное пространство свободное. Хрящи гортани без особенностей. Просвет трахеи не изменен.

Носоглотка, полость рта, ротоглотка – без патологии.

Окружающие структуры – парафарингеальное и ретрофарингеальное пространства – не изменены.

Надгортанник не изменен.

Контуры и структура мышц шеи не изменены.

Костно-деструктивных изменений, увеличенных лимфатических узлов не определяется.

### **ГРУДНАЯ КЛЕТКА**

Легкие: легкие без очаговых и инфильтративных изменений. Трахея и крупные бронхи не изменены. Плеврального выпота не выявлено.

Средостение: средостение не расширено, в полости перикарда выпота нет. Лимфатические узлы: внутригрудные и подмышечные лимфоузлы не увеличены. Мягкие ткани грудной стенки не изменены.

Костные структуры: без патологических изменений.

Грудная клетка (дети)

легкие: легкие без очаговых и инфильтративных изменений. Трахея и крупные бронхи не изменены. Плеврального выпота не выявлено.

Средостение: средостение не расширено, в полости перикарда выпота нет.

Переднее средостение представлено структурно неизменённой вилочковой железой.

Лимфатические узлы: внутригрудные и подмышечные лимфоузлы не увеличены.  
Корни лёгких не расширены, участков патологической плотности в проекции внутригрудных лимфоузлов при нативном сканировании не выявлено.  
Мягкие ткани грудной стенки не изменены. Костные структуры: без патологических изменений.

#### **ИСКЛЮЧЕНИЕ ТЭЛА**

В просветах легочного ствола, правой и левой легочных артерий, сегментарных и субсегментарных ветвей легочных артерий дефектов контрастирования нет.  
Легкие: легкие без очаговых и инфильтративных изменений. Трахея и крупные бронхи не изменены. Плеврального выпота не выявлено.  
Средостение: средостение не расширено, в полости перикарда выпота нет. Лимфатические узлы: внутригрудные и подмышечные лимфоузлы не увеличены. Мягкие ткани грудной стенки не изменены.  
Костные структуры: без патологических изменений.

*Заключение:* кт-признаков тромбоэмболии легочных артерий не выявлено.

#### **НИЗКОДОЗНАЯ КТ ЛЕГКИХ**

Исследование выполнено по низкодозному протоколу с использованием алгоритмов итеративной реконструкции с учетом индивидуальных антропометрических показателей.  
Легкие: легкие без очаговых и инфильтративных изменений. Трахея и крупные бронхи не изменены. Плеврального выпота не выявлено.  
Средостение: средостение не расширено.  
Лимфатические узлы: подмышечные лимфоузлы не увеличены.  
*Заключение:* патологических изменений в легких не выявлено.

#### **БРЮШНАЯ ПОЛОСТЬ И МАЛЫЙ ТАЗ**

Печень: не увеличена, однородной структуры. Внутри- и внепеченочные протоки – не расширены.  
Желчный пузырь: не изменен, рентгеноконтрастных конкрементов не выявлено.  
Поджелудочная железа: не увеличена, структура не изменена, вирсунгов проток не расширен.  
Селезенка: не увеличена, структура не изменена.  
Надпочечники: не увеличены, структурно не изменены.  
Почки и мочевыводящая система: почки обычно расположены, не увеличены, структура и плотность паренхимы не изменены.  
Чашечно-лоханочные системы не расширены. Мочеточники не расширены. Конкрементов по ходу мочевыводящих путей не выявлено.  
Органы малого таза: без патологических изменений.  
Сосуды: без особенностей.  
Лимфатические узлы: не увеличены.  
Прочие органы: свободной жидкости в брюшной полости нет. В мягких тканях патологические изменения не выявлены.  
Костные структуры: без патологических изменений.  
*Заключение:* патологических изменений органов брюшной полости не выявлено.

#### **ГРУДНАЯ КЛЕТКА + БРЮШНАЯ ПОЛОСТЬ + МАЛЫЙ ТАЗ**

Легкие: легкие без очаговых и инфильтративных изменений. Трахея и крупные бронхи не изменены. Плеврального выпота не выявлено.  
Средостение: средостение не расширено, в полости перикарда выпота нет.  
Мягкие ткани грудной стенки не изменены.  
Печень: не увеличена, однородной структуры. Внутри- и внепеченочные протоки – не расширены.  
Желчный пузырь: не изменен, рентгеноконтрастных конкрементов не выявлено.  
Поджелудочная железа: не увеличена, структура не изменена, вирсунгов проток не расширен.  
Селезенка: не увеличена, структура не изменена. Надпочечники: не увеличены, структурно не изменены.  
Почки и мочевыводящая система: почки обычно расположены, не увеличены, структура и плотность паренхимы не изменены.  
Чашечно-лоханочные системы не расширены. Мочеточники не расширены. Конкрементов по ходу мочевыводящих путей не выявлено.  
Органы малого таза: без патологических изменений.  
Сосуды: без особенностей.  
Лимфатические узлы: не увеличены.  
Прочие органы: свободной жидкости в брюшной полости нет. В мягких тканях патологические

изменения не выявлены.

Костные структуры: без патологических изменений.

### **КТ-КОЛОНОСКОПИЯ**

Исследование проведено в положении пациента лежа на животе и на спине. Ретроградно в просвет толстой кишки введено около 2000 мл воздуха. Толстая кишка расправлена на всем протяжении, в просвете помарки контрастного вещества. Прямая кишка с четкими, ровными контурами.

Сигмовидная кишка удлинена, образует две петли, расположенные слева и в средних отделах брюшной полости и в малом тазу, гаустрация сохранена. На уровне печеночного и селезеночного изгибов толстая кишка также образует дополнительные петли. Купол слепой кишки обычно расположен, с четкими контурами, стенки не утолщены. Неизмененный червеобразный отросток отходит от переднемедиального контура слепой кишки, просвет его заполнен раствором урографина. Органических сужений и внутрипросветных образований, полипов по ходу толстой кишки не выявлено.

Органы брюшной полости: печень не увеличена, однородной структуры, нормальной плотности. Селезенка без особенностей. Поджелудочная железа не увеличена, структура паренхимы гомогенна. Надпочечники без особенностей. Почки не изменены. Чашечно-лоханочные системы не расширены, в их просвете конкрементов не выявлено. Мочевой пузырь не увеличен, стенки не утолщены, содержимое гомогенно. Внутренние половые органы не изменены.

Сосуды: сосуды без видимых изменений.

Лимфатические узлы: не увеличены.

Прочие органы: свободной или осумкованной жидкости, газа в брюшной полости нет.

В мягких тканях патологические изменения не выявлены. Наддиафрагмальные отделы легких не изменены.

Костные структуры: без патологических изменений.

### **КТ-ЭНТЕРОГРАФИЯ (с контрастом)**

Качество изображения удовлетворительное.

Наполнение кишечника удовлетворительное до уровня тощей, подвздошной, слепой, дистальных отделов толстой кишки.

В терминальном отделе подвздошной кишки наблюдается циркулярное утолщение стенки на протяжении примерно 20 см, демонстрирующее повышенную васкуляризацию, с интенсивным/нормальным, трансмуральным/слоистым контрастированием. Имеются другие участки измененной кишки (skipped lesions).

Наличие фистул: нет.

Наличие абсцессов: нет.

Органы брюшной полости и малого таза: без патологических изменений.

Сосуды: сосуды без видимых изменений.

Лимфатические узлы: не увеличены.

Свободной жидкости в брюшной полости нет. В мягких тканях патологические изменения не выявлены.

Костные структуры: без патологических изменений.

### **КТ БРЮШНОЙ ПОЛОСТИ (ОБЗОРНАЯ)**

Правая почка обычно расположена, не увеличена. В чашечках имеются конкременты диаметром от \_\_\_ до \_\_\_ мм, плотностью \_\_\_ ед.х. В нижней трети мочеточника имеется конкремент диаметром \_\_\_ мм, плотностью \_\_\_ ед.х. Лоханка и мочеточник умеренно расширены.

Левая почка обычно расположена, не увеличена. Чашечно-лоханочная система не расширена, в ее просвете конкрементов не выявлено. Мочеточник не расширен.

Мочевой пузырь в наполненном состоянии. Стенки его не утолщены. В просвете мочевого пузыря имеется конкремент диаметром \_\_\_ мм.

Органы брюшной полости на уровне исследования – без патологических изменений.

Забрюшинные и брыжеечные лимфоузлы не увеличены.

Жидкости в брюшной полости нет. Наддиафрагмальные отделы легких не изменены.

**Заключение:** конкремент нижней трети правого мочеточника с нарушением оттока мочи.

Уретеропиелозктазия справа. Камни чашечек обеих почек.

### **КТ МАЛОГО ТАЗА (МУЖСКОГО)**

Мочевой пузырь: мочевой пузырь хорошо наполнен. Стенки его не изменены. Устья мочеточников без особенностей.

Предстательная железа и семенные пузырьки: не изменены. Кишечник: прямая кишка и

параректальная клетчатка не изменена. Сосуды: сосуды без видимых изменений.

Лимфатические узлы: на обследуемом уровне не увеличены.

Прочие органы: свободной или осумкованной жидкости, газа не выявлено. В мягких тканях патологические изменения не выявлены.

Костные структуры: без патологических изменений.

#### **КТ МАЛОГО ТАЗА (ЖЕНСКОГО)**

Мочевой пузырь: мочевой пузырь хорошо наполнен. Стенки его не изменены. Устья мочеточников без особенностей.

Матка и яичники: не изменены.

Кишечник: прямая кишка и параректальная клетчатка не изменена. Сосуды: сосуды без видимых изменений.

Лимфатические узлы: на обследуемом уровне не увеличены.

Прочие органы: свободной или осумкованной жидкости, и газа не выявлено. В мягких тканях патологические изменения не выявлены.

Костные структуры: без патологических изменений.

#### **ШЕЙНЫЙ ОТДЕЛ ПОЗВОНОЧНИКА**

Статика: шейный лордоз сохранен/выпрямлен. Имеется патологический кифоз на уровне с5-с6.

Позвоночный канал: передне-задний размер – 12,5 мм (норма).

Структура: высота и форма тел позвонков не изменена. Костной деструкции не выявлено.

Дугоотростчатые сочленения не изменены.

Межпозвонковые диски: снижена высота с5-с7 межпозвонковых дисков.

На уровне с5-с7 межпозвонковых дисков определяются грыжи, с наличием обызвествлений задней продольной связки, выступающие в просвет позвоночного канала до 3 мм, со стенозированием межпозвонковых отверстий.

Паравerteбральные ткани и структуры не изменены.

*Заключение:* кт-признаки дегенеративных изменений межпозвонковых дисков на уровнях с5-с7.

#### **ГРУДНОЙ ОТДЕЛ ПОЗВОНОЧНИКА**

Статика: грудной кифоз усилен.

Позвоночный канал: передне-задний размер – 13,5 мм (норма).

Структура: высота и форма тел позвонков не изменена. Костной деструкции не выявлено.

Дугоотростчатые сочленения не изменены.

Межпозвонковые диски:

На уровне th5-th7 межпозвонковых дисков определяются грыжи, выступающие в просвет позвоночного канала до 3 мм, со стенозированием межпозвонковых отверстий.

Паравerteбральные ткани и структуры не изменены.

*Заключение:* кт-признаки дегенеративных изменений межпозвонковых дисков на уровне грудного отдела позвоночника.

#### **ПОЯСНИЧНЫЙ ОТДЕЛ ПОЗВОНОЧНИКА**

Статика: поясничный лордоз усилен / сохранен / сглажен. Соотношение позвонков: норма (нет анте/ретролистеза). Позвоночный канал: передне-задний размер – 15 мм (норма).

Структура: высота и форма тел позвонков не изменена. Костной деструкции не выявлено.

Дугоотростчатые сочленения не изменены.

Межпозвонковые диски: на уровне l\_\_ – l\_\_ определяются грыжи дисков, выступающие в просвет позвоночного канала до 4-5 мм со стенозом межпозвонковых отверстий.

Паравerteбральные ткани и структуры не изменены.

*Заключение:* кт-признаки дегенеративных изменений межпозвонковых дисков на уровне поясничного отдела позвоночника.

#### **КРЕСТЦОВО-ПОДВЗДОШНЫЕ СОЧЛЕНЕНИЯ**

*Справа:*

Суставные поверхности ровные, узурации нет, субхондральных кист нет.

Отмечается сужение суставной щели крестцово-подвздошного сочленения (менее 2 мм).

Суставная щель четкая, ровная, шириной 3-4 мм.

Крестцово-подвздошная связка не изменена.

Параартикулярные ткани не изменены.

*Слева:*

Суставные поверхности ровные, узурации нет / незначительный субхондральный склероз без кист/

умеренный субхондральный склероз и немногочисленные субхондральные кисты. Отмечается неравномерно сужение суставной щели крестцово-подвздошного сочленения (менее 2 мм). Суставная щель четкая, ровная шириной 3-4 мм. Крестцово-подвздошная связка не изменена. Параартикулярные ткани не изменены. Органы малого таза на уровне исследования не изменены.

*Заключение:* кт-признаки левостороннего сакроилеита.

### **ДЕНСИТОМЕТРИЯ С ФАНТОМОМ**

Выполнена кт-денситометрия поясничного отдела позвоночника и шейки бедренной кости вместе со стандартизированным фантомом.

Позвонки: выполнена оценка минеральной плотности кости по L1, L2, L3 позвонкам. Среднее значение bmd \_\_\_\_ мг/см<sup>3</sup>

Бедро: выполнена оценка показателей t- критерия по левому бедру

Total hip – \_\_\_\_

Femoral neck – \_\_\_\_

Комментарии: (компрессионные переломы, выраженный субхондральный склероз, кистозная перестройка и т.д.).

*Заключение:* показатели минеральной плотности костей позвоночника и шейки бедренной кости соответствуют \_\_\_\_

### **ОЦЕНКА КОРОНАРНОГО КАЛЬЦИЯ**

Исследование выполнено по программе объемного сканирования с ЭКГ-синхронизацией и ЧСС 75-80 уд/мин.

Индекс коронарного кальция (КИ) рассчитан по методике Agatston. КИ в проекции правой коронарной артерии =145 ед,

КИ в проекции ствола левой коронарной артерии =120 ед,

КИ в проекции передней межжелудочковой ветви ЛКА = 203 ед, КИ в проекции огибающей артерии = 105 ед,

КИ в проекции аортального клапана КИ=836 ед.

Общий кальциевый индекс (без учета кальция на аортальном клапане) = 573 ед (норма-54 ед).

*Заключение:* Кальциевый индекс по Agatston – \_\_\_\_ соответствует высокой степени риска по ИБС.

### **ОЦЕНКА КОРОНАРНЫХ АРТЕРИЙ**

Дуга аорты правильной конфигурации, кальцинаты не выявлены. Коронарные артерии начинаются в типичном месте. Праводоминантный тип коронарного кровоснабжения.

Правая коронарная артерия контрастируется гомогенно, заполнение задней нисходящей артерии и заднелатеральной ветви контрастным препаратом хорошее. Данных за наличие бляшек, значимых стенозов не получено.

Ствол левой коронарной артерии не изменен. Передняя нисходящая артерия, 1-ая диагональная и 2-ая диагональная артерии гемодинамически значимо не стенозированы.

Огибающая артерия и ветвь тупого края без патологических изменений.

### **КТ-АНГИОГРАФИЯ БРЮШНОЙ АОРТЫ И ВЕТВЕЙ**

Брюшная аорта имеет нормальный ход и ветвление.

- Собственный просвет супраренального отдела брюшной аорты – \_\_\_\_ мм.
- Собственный просвет инфраренального отдела брюшной аорты – \_\_\_\_ мм.

Чревный ствол имеет нормальный ход, ветвление и диаметр по кровотоку.

Селезеночная, общая печеночная, левая желудочная артерия патологически не изменены.

Верхняя брыжеечная артерия отходит в типичном месте, имеет нормальный диаметр по кровотоку.

Нижняя брыжеечная артерия отходит в типичном месте, имеет нормальный диаметр по кровотоку.

Почечные артерии, отходящие от аорты в типичном месте по одной с каждой стороны, имеют нормальный ход и деление, четкие и ровные контуры, диаметр их по кровотоку не изменен.

Бифуркация аорты визуализируется на уровне L4-L5, конфигурация ее типичная.

*СПРАВА:*

Общая подвздошная артерия имеет нормальный диаметр по кровотоку, ровные контуры, гомогенно заполняется контрастным препаратом.

Внутренняя подвздошная артерия имеет нормальный диаметр по кровотоку, ровные контуры, гомогенно заполняется контрастным препаратом.

Наружная подвздошная артерия имеет нормальный диаметр по кровотоку, ровные контуры, гомогенно заполняется контрастным препаратом.

Общая бедренная артерия имеет нормальный диаметр по кровотоку, ровные контуры, гомогенно заполняется контрастным препаратом.

Глубокая артерия бедра имеет нормальный ход и диаметр по кровотоку.

Поверхностная бедренная артерия имеет нормальный ход и диаметр по кровотоку.

Подколенная артерия имеет нормальный диаметр по кровотоку, четкие контуры.

Трифуркация подколенной артерии определяется в типичном месте, передняя и задняя большеберцовые и малоберцовая артерии имеют нормальный ход, конфигурацию и диаметр по кровотоку.

*СЛЕВА:*

Общая подвздошная артерия имеет нормальный диаметр по кровотоку, ровные контуры, гомогенно заполняется контрастным препаратом.

Внутренняя подвздошная артерия имеет нормальный диаметр по кровотоку, ровные контуры, гомогенно заполняется контрастным препаратом.

Наружная подвздошная артерия имеет нормальный диаметр по кровотоку, ровные контуры, гомогенно заполняется контрастным препаратом.

Общая бедренная артерия имеет нормальный диаметр по кровотоку, ровные контуры, гомогенно заполняется контрастным препаратом.

Глубокая артерия бедра имеет нормальный ход и диаметр по кровотоку.

Поверхностная бедренная артерия имеет нормальный ход и диаметр по кровотоку.

Подколенная артерия имеет нормальный диаметр по кровотоку, четкие контуры.

Трифуркация подколенной артерии определяется в типичном месте, передняя и задняя большеберцовые и малоберцовая артерии имеют нормальный ход, конфигурацию и диаметр по кровотоку.

*Заключение:* данных за патологические изменения артерий малого таза и нижних конечностей не получено.

#### **КТ-ПЕРФУЗИЯ ГОЛОВНОГО МОЗГА**

Исследование на 16 последовательных срезах толщиной 4 мм на супратенториальном уровне.

Количество фаз – 50.

ROI артерия: передняя мозговая артерия. ROI вена: прямой синус.

Зоны нарушения кровотока: нет/в бассейне ПМА/в бассейне СМА/в бассейне ЗМА Наличие зоны гиподенсивности: нет.

Наличие ядра инфаркта (CBV < 2 мл): площадью 6 см<sup>2</sup>.

Площадь пенумбры (MTT): (общая площадь измененной зоны – площадь ядра инфаркта).

Соотношение MTT/CBV

Параметры мозгового кровотока:

MTT – симметрично/повышено/снижено.

CBF – симметрично/повышено/снижено.

CBV – симметрично/повышено/снижено.

Ликворосодержащие пространства: Субарахноидальные пространства и цистерны мозга не расширены.

Желудочки мозга не расширены. Боковые желудочки симметричны. СЕЛЛЯРНАЯ область: не изменена.

Краниовертебральный переход обычно сформирован.

Миндалины мозжечка расположены выше края большого затылочного отверстия.

Костные структуры и полости: внутренние и наружные слуховые проходы – без особенностей.

Воздушность клеток сосцевидных отростков не изменена. Остальные кости основания и свода черепа не изменены.

*Заключение:* кт-признаки острого инфаркта в бассейне правой/левой передней/средней/задней мозговой артерии

#### **КТ ИНТРАКРАНИАЛЬНЫХ АРТЕРИЙ**

Внутренние сонные артерии имеют нормальный ход и диаметр, располагаются симметрично.

Сифоны сонных артерий нормальные, не смещены, не компримированы. Контуры внутренних сонных артерий четкие и ровные.

Передние, средние, задние мозговые артерии отходят в типичном месте, контуры их четкие, ровные, диаметр не изменен.

Позвоночные артерии имеют нормальный ход и диаметр, располагаются симметрично.

Ход и диаметр базилярной артерии нормальный.

Передняя и задние соединительные артерии визуализируются, не изменены.

Патологической извитости сосудов не выявлено.

*Заключение:* Данных за наличие гемодинамически значимых стенозов, аневризм или артерио-венозных мальформаций интракраниальных артерий не получено.

#### **КТ ЭКСТРАКРАНИАЛЬНЫХ АРТЕРИЙ**

Дуга аорты нормальной конфигурации, ее стенки четкие и ровные. Справа:

Отхождение брахиоцефального ствола и его деление на правую подключичную и правую общую сонную артерии типичное. Ветви брахиоцефального ствола имеют нормальный ход и диаметр по кровотоку.

для следующих сосудов:

- подключичная артерия;
- общая сонная артерия;
- наружная сонная артерия;
- внутренняя сонная артерия; • позвоночная артерия;

Рекомендовано обозначить следующие критерии:

- атеросклеротическая бляшка, гемодинамически не значимая. • без значимых стенозов
- атеросклеротически не изменена
- имеет нормальный ход и диаметр по кровотоку
- не имеет локальных сужений или дефектов наполнения
- локальные сужения или расширения не определяются вплоть до уровня их слияния с

Образованием базилярной артерии слева:

Левая общая сонная и левая подключичная артерии отходят от дуги аорты двумя стволами.

Для следующих сосудов:

- подключичная артерия ;
- общая сонная артерия;
- наружная сонная артерия;
- внутренняя сонная артерия; • позвоночная артерия;

Рекомендовано обозначить следующие критерии:

- атеросклеротическая бляшка, гемодинамически не значимая. • без значимых стенозов
- атеросклеротически не изменена
- имеет нормальный ход и диаметр по кровотоку
- не имеет локальных сужений или дефектов наполнения
- локальные сужения или расширения не определяются вплоть до уровня их слияния с

Образованием базилярной артерии

Передние, средние, задние мозговые артерии отходят в типичном месте, контуры их четкие, ровные, диаметр по кровотоку не изменен.

Ход и диаметр по кровотоку базилярной артерии нормальный.

Передняя и задние соединительные артерии визуализируются, не изменены.

*Заключение:* Данных за наличие гемодинамически значимых стенозов, аневризм или артерио-венозных мальформаций интракраниальных артерий не получено.

#### **ЛУЧЕЗАПЯСТНЫЙ СУСТАВ**

Суставы: конфигурация суставов не изменена. Суставные щели в лучезапястном суставе и суставах кисти равномерны, не расширены. Смежные суставные поверхности не изменены (деформированы за счет краевых костных заострений, разрастаний). Субхондральные отделы не изменены, четкие и ровные / уплотнены, с наличием субхондральных кист.

Кости: форма костей, формирующих лучезапястный сустав, не изменена. Контуры костей ровные и четкие, структура их однородна. Приостальные и эндостальные изменения не определяются.

Костно-травматических и костно-деструктивных изменений не выявлено.

У детей: зоны роста равномерны по ширине, соответствуют возрасту; положение эпифизов правильное. Окружающие мягкие ткани: без особенностей.

#### **ЛОКТЕВОЙ СУСТАВ**

Суставы: конфигурация суставов не изменена. Суставные щели в локтевом суставе равномерны, не расширены. Смежные суставные поверхности не изменены (деформированы за счет краевых костных заострений, разрастаний). Субхондральные отделы не изменены, четкие и ровные / уплотнены, с наличием субхондральных кист.

Кости: форма костей, формирующих локтевой сустав, не изменена. Контуры костей ровные и



четкие, структура их однородна. Приостальные и эндостальные изменения не определяются. Костно-травматических и костно-деструктивных изменений не выявлено. У детей: зоны роста равномерны по ширине, соответствуют возрасту; положение эпифизов правильное. Окружающие мягкие ткани: без особенностей.

#### **ПЛЕЧЕВОЙ СУСТАВ**

Суставы: конфигурация суставов не изменена. Суставные щели в плечевом суставе равномерны, не расширены. Смежные суставные поверхности не изменены (деформированы за счет краевых костных заострений, разрастаний). Субхондральные отделы не изменены четкие и ровные / уплотнены, с наличием субхондральных кист.

Акромиально-ключичное сочленение не изменено.

Кости: форма костей, формирующих плечевой сустав, не изменена. Контуров костей ровные и четкие, структура их однородна. Приостальные и эндостальные изменения не определяются.

Костно-травматических и костно-деструктивных изменений не выявлено.

У детей: зоны роста равномерны по ширине, соответствуют возрасту; положение эпифизов правильное. Окружающие мягкие ткани: без особенностей. Вращательная манжета: сухожилия надостной, подостной, малой круглой и большой круглой мышц без особенностей.

#### **ГОЛЕНОСТОПНЫЙ СУСТАВ**

Суставы: конфигурация суставов не изменена. Суставные щели в голеностопном суставе равномерны, не расширены. Смежные суставные поверхности не изменены (деформированы за счет краевых костных заострений, разрастаний). Субхондральные отделы не изменены, четкие и ровные / уплотнены, с наличием субхондральных кист.

Ахиллово сухожилие: имеет однородную структуру, целостность не нарушена. Оссификация сухожилий не определяется.

Кости: форма костей, формирующих голеностопный сустав, не изменена. Контуров костей ровные и четкие, структура их однородна. Приостальные и эндостальные изменения не определяются.

Костно-травматических и костно-деструктивных изменений не выявлено.

У детей: зоны роста равномерны по ширине, соответствуют возрасту; положение эпифизов правильное. Окружающие мягкие ткани: без особенностей.

#### **КОЛЕННЫЙ СУСТАВ**

Суставы: конфигурация сустава не изменена. Суставные щели в коленном суставе равномерны, не расширены. Смежные суставные поверхности не изменены (деформированы за счет краевых костных заострений, разрастаний). Субхондральные отделы не изменены, четкие и ровные / уплотнены, с наличием субхондральных кист.

В заворотах сустава существенного скопления жидкости не выявлено.

Кости: форма костей, формирующих коленный сустав, не изменена. Контуров костей ровные и четкие, структура их однородна. Приостальные и эндостальные изменения не определяются.

Костно-травматических и костно-деструктивных изменений не выявлено.

У детей: зоны роста равномерны по ширине, соответствуют возрасту; положение эпифизов правильное. Окружающие мягкие ткани: без особенностей.

#### **ТАЗОБЕДРЕННЫЙ СУСТАВ**

Суставы: конфигурация суставов не изменена. Суставные щели в тазобедренных суставах равномерны, не расширены. Смежные суставные поверхности не изменены (деформированы за счет краевых костных заострений, разрастаний). Субхондральные отделы не изменены, четкие и ровные / уплотнены, с наличием субхондральных кист.

Кости: форма костей, формирующих тазобедренные суставы, не изменена. Контуров костей ровные и четкие, структура их однородна. Приостальные и эндостальные изменения не определяются. Костно-травматических и костно-деструктивных изменений не выявлено.

Седялищные бугры без особенностей.

У детей: зоны роста равномерны по ширине, соответствуют возрасту; положение эпифизов правильное. Окружающие мягкие ткани: без особенностей.

### **3. Шаблоны описаний МРТ исследований**

#### **ГОЛОВНОЙ МОЗГ**

Кора и белое вещество головного мозга развиты правильно и имеют нормальную интенсивность МР-сигнала. В базальных ядрах, внутренней капсуле и мозолистом теле не определяется изменений МР-сигнала. Очаговых изменений МР-сигнала в стволе и мозжечке не выявлено.

Срединные структуры головного мозга не смещены. Желудочки мозга не расширены, форма их не изменена. Боковые желудочки симметричны. Признаков нарушения ликворооттока не выявлено. Субарахноидальное пространство больших полушарий и мозжечка не расширено. Конвекситальные борозды большого мозга и мозжечка без особенностей. Турецкое седло и гипофиз не изменены. Параселлярные структуры без особенностей. Дополнительных образований в области мостомозжечковых углов не выявлено. Внутренние слуховые проходы не расширены, симметричны. Краниовертебральный переход без особенностей. Глазницы без особенностей. Околоносовые пазухи и ячейки сосцевидных отростков височных костей развиты правильно, их пневматизация не нарушена.

### **ГИПОФИЗ**

Турецкое седло обычной формы, размеры его не увеличены, дно и стенки имеют ровные и четкие контуры. Гипофиз расположен интраселлярно, размеры соответствуют полу и возрасту. До и после внутривенного введения контрастного вещества очаговых изменений интенсивности МР-сигнала гипофиза не выявлено. Воронка расположена центрально, нормального размера. Зрительный перекрест и супраселлярная цистерна не изменены. Пещеристые синусы и видимые отделы внутренних сонных артерий без особенностей. Признаков костно-деструктивных изменений основания черепа не выявлено. Видимые отделы головного мозга не изменены. Клиновидная пазуха развита правильно, ее пневматизация сохранена.

### **АРТЕРИАЛЬНЫЙ КРУГ ГОЛОВНОГО МОЗГА**

Внутренние сонные артерии и их сифоны обычного направления и диаметра, расположены симметрично, без признаков смещения или внешнего сдавления. МР-сигнал внутри просвета сосудов однородный. Средние мозговые артерии с обеих сторон отходят от внутренних сонных артерий и формируют островковые артерии. Локальные сужения или расширения сосудов не визуализируются. В передних мозговых артериях признаки сужения или смещения отсутствуют. Видимые отделы интракраниальной части позвоночных артерий не извиты, имеют одинаковый диаметр с обеих сторон, формируют основную артерию обычно. Основная артерия не изменена, делится на две задние мозговые артерии. Задние соединительные артерии с обеих сторон сформированы правильно, обычного размера. Участков патологической извитости или локального расширения не определяется.

### **ВЕНЫ ГОЛОВНОГО МОЗГА**

На полученных изображениях верхний сагиттальный синус – нормального диаметра с обычным расположением дренирующих поверхностных мозговых вен. Большая мозговая вена и нижний сагиттальный синус – без изменений. Поперечные синусы с небольшой асимметрией между левой и правой стороной. Остальные глубинные вены мозга сформированы без патологических изменений. Участки с нарушениями тока или дефектами наполнения не визуализируются.

### **ПИРАМИДЫ ВИСОЧНЫХ КОСТЕЙ**

Пирамиды височных костей обычно расположены, симметричные, структура их не изменена. Внутренние слуховые проходы не расширены, контуры стенок четкие и ровные. Преддверно-улитковый нерв (VIII пара) с каждой стороны имеет правильное направление, локальные утолщения отсутствуют. Лицевой нерв (VII пара) расположен параллельно VIII паре, также без признаков утолщения. После внутривенного введения контрастного вещества патологических участков накопления на протяжении нервов в области слуховых проходов не отмечается. Улитка и полукружные каналы без особенностей. Ячейки сосцевидного отростка четко дифференцируются, пневматизация не нарушена. Барабанная полость и наружный слуховой проход имеют обычное строение. Мостомозжечковые углы имеют правильную форму, цистернальные пространства свободны, симметричные. Ствол мозга обычно расположен, правильной формы, с нормальным отхождением нервов слухового канала. Очаговых изменений МР-сигнала не выявлено. Видимые структуры головного мозга без особенностей.

### **ПРИДАТОЧНЫЕ ПАЗУХИ НОСА**

Лобные пазухи развиты правильно, свободны и хорошо пневматизированы, имеют ровные и четкие контуры. Ячейки решетчатого лабиринта пневматизированы, стенки ячеек без признаков деструктивных изменений. Клиновидная и верхнечелюстные пазухи развиты и пневматизированы. Их стенки без признаков деструктивных изменений. Скопления жидкости и утолщения слизистой не отмечается. Носовая перегородка расположена обычно. Носовые раковины не изменены, их слизистая не утолщена, интенсивность МР-сигнала не изменена. Полость носа, носоглотка и окружающие структуры без особенностей.

### **ГЛАЗНИЦЫ**

Глазницы развиты правильно, имеют форму пирамид, контуры стенок четкие и ровные. Очагов деструктивных изменений и участков локального утолщения не выявлено. Глазные яблоки расположены в полости глазниц симметрично, имеют шаровидную форму. Содержимое стекловидного тела однородное, МР-сигнал не изменен. Оболочки глаза не утолщены, контуры их четкие и ровные. Зрительные нервы имеют четкие ровные контуры и правильный ход, не утолщены. Мышцы глазного яблока расположены обычно, не утолщены. Жировые тела глазниц, глазные вены и слезные железы без особенностей. Видимые отделы головного мозга и околоносовые пазухи без изменений.

### **ВИСОЧНО-НИЖНЕЧЕЛЮСТНОЙ СУСТАВ**

В положении привычной окклюзии суставная головка не смещена – передние отделы суставной щели равны задним, высота суставной щели ... Мм. Высота суставного бугорка – ... Мм. Головка мыщелка не изменена (скошена в передне-медиальных отделах), краевые костные разрастания (экзостозы) не определяются. Внутрисуставной диск умеренно уплощен (деформирован за счет уплощения и истончения латеральных или медиальных отделов), с признаками дегенеративных изменений. Положение диска в пределах нормы (заднее утолщение находится на уровне “11-12 часов” относительно верхушки мыщелка). Объем внутрисуставной жидкости в обеих камерах сустава – в физиологическом количестве. Бокового смещения диска не определяется. При открытом рте головка смещается на ... Мм. При максимальном открывании рта соотношение элементов сустава сохранно.

### **МЯГКИЕ ТКАНИ ШЕИ**

Положение шейного отдела позвоночника правильное. Признаков костнодеструктивных изменений не визуализируется. Спинной мозг и нервные сплетения шеи не изменены. Анатомия полости рта и ротоглотки без особенностей. Видимые отделы околоушных и подчелюстных слюнных желез не изменены. Глотка и гортань анатомически правильно развиты. Их контуры ровные и четкие, стенки не утолщены. Паращитовидные железы визуализируются (не визуализируются), не изменены. Щитовидная железа расположена обычно, размеры ее долей не увеличены. Доли щитовидной железы имеют ровные и четкие контуры, однородную структуру. Сосуды шеи без видимой патологии. Мышцы шеи не изменены. Лимфатические узлы не увеличены.

### **ШЕЙНЫЙ ОТДЕЛ ПОЗВОНОЧНИКА**

Физиологический шейный лордоз сохранен. Позвоночный канал не сужен. Визуализируется семь шейных позвонков. Их контуры, форма и соотношения не изменены. Изменений МР-сигнала костного мозга не определяется. Анатомия краниовертебрального перехода не нарушена. Атлантозатылочный сустав, сустав между атлантом и осевым позвонком и позвоночные суставы не изменены, суставные поверхности имеют четкие ровные контуры (конгруэнтны). Межпозвоночные диски имеют нормальную высоту, МР-сигнал их не изменен. Выстояния задних контуров дисков всех сегментов исследуемого уровня в просвет позвоночного канала не определяется. Спинной мозг, включая цереброспинальный переход, имеет обычную конфигурацию, ширину, и однородную структуру. Нервные корешки выходят через межпозвоночные отверстия, не изменены. Суставные поверхности унко-вертебральных сочленений без особенностей. Пре- и паравертебральные мягкие ткани не изменены.

### **ГРУДНОЙ ОТДЕЛ ПОЗВОНОЧНИКА**

Физиологический кифоз грудного отдела позвоночника сохранен. Позвоночный канал не сужен. Визуализируется двенадцать грудных позвонков. Их контуры, форма и соотношения не изменены. Изменений МР-сигнала костного мозга не определяется. Позвоночные суставы без особенностей. Межпозвоночные диски имеют нормальную высоту, МР-сигнал их не изменен. Выстояния задних контуров дисков всех сегментов исследуемого уровня в просвет позвоночного канала не определяется. Спинной мозг имеет обычную конфигурацию, ширину, и однородную структуру. Нервные корешки не изменены, выходят через межпозвоночные отверстия. Паравертебральные мягкие ткани без особенностей.

### **ПОЯСНИЧНЫЙ ОТДЕЛ ПОЗВОНОЧНИКА**

Физиологический поясничный лордоз сохранен. Позвоночный канал не сужен. Визуализируется пять поясничных позвонков. Их контуры, форма и соотношения не изменены. Изменений МР-сигнала костного мозга не определяется. Позвоночные суставы не изменены, суставные поверхности имеют четкие ровные контуры (конгруэнтны). Межпозвоночные диски имеют нормальную высоту, МР-сигнал их не изменен. Выстояния задних контуров дисков всех сегментов исследуемого уровня в просвет позвоночного канала не определяется. Спинной мозг

прослеживается до уровня тела L1 позвонка, имеет обычную конфигурацию, ширину, и однородную структуру. Дуральный мешок не деформирован, окружающая жировая клетчатка не изменена. Паравerteбральные мягкие ткани без особенностей.

### **КРЕСТЕЦ**

Крестцово-подвздошные суставы обычной конфигурации, симметричные с двух сторон, их ширина не изменена. Пояснично-крестцовый переход и видимые отделы крыльев подвздошных костей без особенностей. Изменений МР-сигнала субхондральных структур и костного мозга крыльев подвздошных костей не выявлено. Краевые остеофиты не определяются. Позвоночные отверстия крестца симметричные, не расширены. Нервные корешки показывает правильный ход, не утолщены. Ширина дистальных отделов позвоночного канала не изменена. Мышцы, подвздошные сосуды и видимые органы малого таза без особенностей.

### **ПЛЕЧЕВОЙ СУСТАВ**

Форма головки плечевой кости не изменена, суставные поверхности конгруэнтны. Ширина суставной щели не изменена. Отмечается умеренная неоднородность МР-сигнала гиалинового хряща. Субхондральные костные структуры не изменены. МР-сигнал костного мозга плечевой кости – не изменен. Суставная губа хорошо дифференцируется, не изменена. Лопаточно-ключичное сочленение без диагностически значимых признаков артроза. Субакромиальная прослойка жировой клетчатки дифференцируется. Мышцы, составляющие вращательную манжету обычно расположены, форма их не изменена. МР-сигнал сухожилия надостной мышцы однородный на T2- и T1-ви. Наличие жидкости под ключично-акромиальным сочленением не отмечено. Сухожилие двуглавой мышцы не изменено, занимает правильное положение. Остальные мышцы, покрывающие плечевой сустав, видимые участки легких и мягких тканей – без особенностей.

### **ПЛЕЧЕВОЙ СУСТАВ (ДЕТИ)**

На сериях МР томограмм правого плечевого сустава, выполненных в 3-х плоскостях на фоне артефактов динамической нерезкости, суставные взаимоотношения не нарушены. Зона роста проксимальных отделов плечевой кости открыта, не изменена. Деформации суставных поверхностей гленоидальной впадины и головки правой плечевой кости не отмечается. Зоны роста в структуре лопатки без особенностей. МР сигнал от костных структур на фоне незавершенной оссификации значимо не изменен. Суставной хрящ имеет однородный МР сигнал, высота его сохранена. Суставная губа дифференцируется, на фоне артефактов значимо не изменена. В основной полости сустава физиологическое количество жидкости, синовиальная оболочка не утолщена. Акромиально-ключичное сочленение значимо не изменено. Подакромиальное пространство не сужено. Субакромиальная прослойка жировой клетчатки дифференцируется. Надостная, подостная, подлопаточная и малая круглая мышцы и их сухожилия, а также сухожилия длинной головки двуглавой мышцы плеча, значимо не изменены. Нижняя, средняя и верхняя плече-суставные связки без видимой патологии. В субакромиальной и поддельтовидной сумках, а также верхнем подлопаточном кармане, определяется физиологическое количество жидкости.

### **ЛОКТЕВОЙ СУСТАВ**

Локтевой сустав неизменной формы, с обычным сочленением эпифизов костей. Суставные поверхности, в частности плечелоктевого и плечелучевого суставов конгруэнтны. Жидкость в основной полости сустава не определяется, внутрисуставные мышцы отсутствуют. Краевые костные разрастания и субхондральные изменения не выявлены. Локтевая ямка обычной конфигурации. МР-сигнал костного мозга плечевой, локтевой и лучевой костей – не изменен. Связки локтевого сустава, в частности кольцевая связка, не изменены. Мягкие ткани без особенностей.

### **КИСТЬ**

Кости формирующие кисть без признаков патологических изменений, их форма и положение не изменены. Угол лучезапястного сустава не изменен. Суставные поверхности конгруэнтны, контуры их четкие и ровные. Ширина суставных щелей и толщина кортикального слоя не изменены. Признаков наличия краевых костных разрастаний не выявлено. МР-сигнал костного мозга без признаков патологических изменений. Форма и характеристики МР-сигнала суставного диска не изменены. Признаков патологических изменений межкостных связок не выявлено. Канал запястья не изменен. Положение и толщина сухожилий в канале без особенностей. Срединный и

локтевой нервы без признаков патологических изменений. Контуры и интенсивность МР-сигнала пястных костей и фаланг не изменены. Мягкие ткани без особенностей.

### **ТАЗОБЕДРЕННЫЕ СУСТАВЫ**

На полученных изображениях правого и левого тазобедренных суставов костно-деструктивных изменений не выявлено. Жидкости в основных полостях суставов не выявлено. Ширина суставных щелей и толщина кортикального слоя не изменены. Суставные поверхности конгруэнтны, контуры их четкие и ровные. Признаков наличия краевых костных разрастаний не выявлено. Вертлужные впадины с двух сторон охватывают головки бедренных костей на достаточном протяжении. МР-сигнал костного мозга – без признаков патологических изменений. Окружающие мягкие ткани не изменены.

#### **ТАЗОБЕДРЕННЫЙ СУСТАВ (второй вариант)**

На сериях МР томограмм правого/левого тазобедренного сустава, выполненных в 3-х плоскостях, форма головки правой бедренной кости не изменена. Шеечно-диафизарный угол около \_\_\_\_ градусов, угол Wiberg около \_\_\_\_ градусов. МР сигнал от костных структур образующих правый тазобедренный сустав не изменён. Краевых остеофитов суставных поверхностей не отмечается. Признаков феморо-ацетабулярного импинджмента не выявлено. Суставной хрящ по высоте сохранен, МР сигнал от него однороден. Суставная губа дифференцируется, МР сигнал от нее не изменен. Круглая связка не утолщена, МР сигнал от нее однороден. Траектория связки в целом сохранена. В полости сустава и основных заворотах определяется физиологическое количество однородной жидкости. Синовиальная оболочка значимо не изменена. МР сигнал от параартикулярных мягких тканей значимо не изменён. Признаков исхيو-фemorального импинджмента не выявлено. Сухожилия группы hamstring без особенностей.

### **КОЛЕННЫЙ СУСТАВ**

Форма и положение костей формирующих коленный сустав не изменены, суставные поверхности конгруэнтны. Ширина суставной щели не изменена. Жидкости в основной полости сустава не выявлено. Гиалиновый хрящ хорошо дифференцируется, структура его однородная.

Субхондральные костные структуры не изменены. МР-сигнал костного мозга бедренной кости не изменен. Форма менисков сохранена, контуры четкие и ровные. Их структура на t1wi и t2wi однородная. Крестообразные и коллатеральные связки четко дифференцируются, их МР-сигнал не изменен. Контуры связок четкие и ровные, локальных скоплений жидкости в околосвязочных пространствах не выявлено. Надколенник правильно расположен, не смещен. Гиалиновый хрящ надколенника не изменен, структура его однородная. Форма жирового тела не изменена, структура его без признаков фрагментации. Окружающие мягкие ткани без особенностей. Лимфатические узлы подколенной области не увеличены.

#### **КОЛЕННЫЙ СУСТАВ (второй вариант)**

На сериях МР томограмм правого коленного сустава, полученных в 3-х плоскостях, в положении сканирования суставные взаимоотношения не нарушены, суставные поверхности в целом конгруэнтны. Краевые отделы суставных поверхностей мыщелков бедренной и большеберцовой костей не деформированы. Гиалиновый хрящ суставных поверхностей мыщелков значимо не изменен. Субхондрально изменений не отмечается. Форма и положение латерального мениска типичные, контуры его четкие и ровные, МР сигнал не изменен. Медиальный мениск не деформирован, типично расположен, МР сигнал – без особенностей. Передняя и задняя крестообразные связки четко дифференцируются. ПКС имеет стриарную структуру, прослеживается на всем протяжении. Структура и траектория ЗКС не изменены. Структура коллатеральных связок и подвздошно-большеберцового тракта без патологических изменений. Сухожилие четырехглавой мышцы бедра и собственная связка надколенника не изменены. В положении сканирования индекс Insall-Salvati около 1,13, индекс Caton-Deschamps около 1,12. Надколенник по форме – Wiberg III, не смещен, прилежит к суставной поверхности. Хрящ суставной поверхности надколенника не изменен. Субхондральных изменений не отмечается. Патологических изменений пателло-фemorальных связок не отмечается. Жировые тела правого коленного сустава значимо не изменены. Синовиальная оболочка не утолщена. В основной полости сустава и околосуставных заворотах визуализируется физиологическое количество однородной жидкости. Параартикулярные мягкие ткани не изменены.

### **ГОЛЕНОСТОПНЫЙ СУСТАВ**

Форма и положение костей формирующих голеностопный не изменены. Суставные поверхности конгруэнтны. Ширина суставной щели не изменена. Жидкости в основной полости сустава не выявлено. Гиалиновый хрящ хорошо дифференцируется, структура его однородная.

Субхондральные костные структуры не изменены. МР-сигнал костного мозга большеберцовой, малоберцовой и таранной костей не изменен. Формирование краевых костных разрастаний не отмечается. Ход волокон наружных и внутренних связок, их контуры, ширина и МР-сигнал не изменены. Локальных скоплений жидкости в околосвязочных пространствах не выявлено. Пяточно-таранный и таранно-ладьевидный суставы сформированы правильно. Межкостные связки между таранной и пяточной костью не изменены. Пяточное сухожилие правильно расположено, его ширина и характеристики МР-сигнала не изменены. Окружающая его жировая клетчатка не изменена. Подошвенный апоневроз без патологии. Окружающие мягкие ткани без особенностей.

### **СТОПА**

Форма и положение костей формирующих стопу не изменены. Суставные поверхности фаланговых, плюснефаланговых суставов конгруэнтны. Жидкости в основных полостях суставов не выявлено. Субхондральные костные структуры не изменены. Формирование краевых костных разрастаний не отмечается. Локальных скоплений жидкости в околосвязочных пространствах не выявлено. Пяточно-таранный и таранно-ладьевидный суставы сформированы правильно. Предплюсневые суставы без особенностей. Межкостные связки не изменены. Окружающая его жировая клетчатка не изменена. Подошвенный апоневроз без патологии. Окружающие мягкие ткани без особенностей.

### **БРЮШНАЯ ПОЛОСТЬ**

Печень не увеличена, расположена обычно и имеет ровные и четкие контуры. Структура не изменена. Очаговых изменений МР-сигнала не выявлено. Внутри и внепеченочные желчные протоки не расширены. Воротная и селезеночная вены не расширены. Желчный пузырь обычных размеров, с ровными и четкими контурами и однородным содержимым. Селезенка не увеличена, имеет ровные контуры и однородную структуру. Поджелудочная железа не увеличена, контуры ее четкие, структура однородная. Панкреатический проток не расширен. Парапанкреатическая клетчатка не изменена. Селезеночная вена и брыжеечные сосуды без изменений. Корень брыжейки без особенностей. Обе почки расположены правильно, не увеличены. Надпочечники обычной формы и размеров, однородной структуры. Положение, форма и размеры почек не изменены, контуры их ровные и четкие, структура однородная, изменения МР-сигнала не выявлено. Кортико-медуллярная дифференциация сохранена. Чашечно-лоханочная система обеих почек не деформирована и не расширена. Паранефральная клетчатка без особенностей. Брюшной отдел аорты, другие крупные сосуды брюшной полости без патологических изменений. Лимфатические узлы брюшной полости и забрюшинного пространства не увеличены. Свободная жидкость в брюшной полости не обнаружена.

### **ПЕЧЕНЬ**

Печень не увеличена, расположена обычно и имеет ровные и четкие контуры. Структура не изменена. Очаговых изменений МР-сигнала не выявлено. Внутри и внепеченочные желчные протоки не расширены. Воротная и селезеночная вены не расширены. Желчный пузырь обычных размеров, с ровными и четкими контурами и однородным содержимым. Другие визуализируемые органы брюшной полости без особенностей.

### **ПОДЖЕЛУДОЧНАЯ ЖЕЛЕЗА**

Выполнено мрт поджелудочной железы с внутривенным болюсным контрастированием. Поджелудочная железа типично расположена, обычной формы, с четкими волнистыми контурами. Головка 23 мм в поперечнике, тело 16 мм, хвост до 17 мм. Структура железы неоднородная за счет множественных участков жировых включений преимущественно на уровне тела. Парапанкреатическая клетчатка не инфильтрирована. При внутривенном контрастировании патологического накопления контрастного препарата в структуре поджелудочной железы не обнаружено. Вирсунгов проток не расширен. Видимые органы брюшной полости и забрюшинного пространства на уровне исследования без особенностей. Лимфатические узлы не увеличены.

### **ПОЧКИ**

Положение, форма и размеры почек не изменены, контуры их ровные и четкие, структура паренхимы однородная, изменения МР-сигнала не выявлено. Кортико-медуллярная дифференциация сохранена. Чашечно-лоханочная система обеих почек не деформирована и не расширена. Паранефральная клетчатка не изменена. Другие визуализируемые органы брюшной полости без особенностей.

### **ПОЧЕЧНЫЕ АРТЕРИИ**

Брюшная аорта обычно расположена, участков патологического расширения или сужения не

выявлено. Почечные артерии парные, отходят на нормальном уровне и обычно разветвляются. Направления, диаметры и контуры почечных артерий без патологических изменений. Визуализируются две почки, нормального положения, формы и размеров. Контуры их четкие и ровные. Остальные видимые сосуды – без особенностей.

### **НАДПОЧЕЧНИКИ**

Положение, форма и размеры надпочечников не изменены, контуры их ровные и четкие, структура однородная, изменения МР-сигнала не выявлено. Паранефральная клетчатка не изменена. Другие визуализируемые органы брюшной полости без особенностей.

### **ХОЛАНГИОГРАФИЯ**

Правый печёчный проток до х мм в диаметре, левый до х мм в диаметре, формируют общий печёчный проток обычно. Холедох до х мм. Визуализируется (не визуализируется) пузырьный проток до х мм в диаметре. Просвет всех протоков однородный, дефектов наполнения не выявлено. \*\* после перорального приёма 500 мл жидкости холедох и вирсунгов проток визуализируются до места впадения в 12-ти перстную кишку, просвет их однороден, препятствий оттоку не выявлено. Вирсунгов проток визуализируется на всём протяжении, до х мм в диаметре.

### **МУЖСКОЙ МАЛЫЙ ТАЗ**

Вход в таз имеет правильную овальную форму, крылья подвздошных костей и мышцы развиты правильно. Прямая кишка без видимых изменений, утолщения стенок и наличия новообразований не выявлено. Параректальная клетчатка не инфильтрирована. Мочевой пузырь равномерно заполнен, содержимое его однородное и соответствует жидкости. Стенки мочевого пузыря не утолщены. Паравезикальное пространство без особенностей семенные пузырьки не увеличены, симметричные. Предстательная железа не увеличена, имеет обычную форму, четкие и ровные контуры, очаговые изменения МР-сигнала не выявляются. Периферическая зона железы дифференцируется, капсула прослеживается на всем протяжении, парапростатические ткани без особенностей. Подвздошные сосуды не изменены. Лимфатические узлы не увеличены.

### **ЖЕНСКИЙ МАЛЫЙ ТАЗ**

Вход в таз имеет правильную овальную форму, крылья подвздошных костей и мышцы развиты правильно. Прямая кишка без видимых изменений, утолщения стенок и наличия новообразований не выявлено. Параректальная клетчатка не инфильтрирована. Мочевой пузырь равномерно заполнен, содержимое его однородное. Стенка мочевого пузыря не утолщена. Матка обычного расположения (anteversio- retroversio) с четкими ровными контурами. Размеры ее соответствуют возрасту пациентки. Миометрий обычной плотности, гомогенной структуры. Влагалищный свод без особенностей. Полость матки не изменена. Эндометрий хорошо дифференцируется, соответствует фазе менструального цикла. Форма, размеры и структура яичников соответствуют фазе менструального цикла. Фолликулы, киста желтого тела определяются (не определяются). В позадиматочном пространстве свободная жидкость не выявляется. Сосуды малого таза обычно расположены, их калибр в пределах нормы. Лимфатические узлы не увеличены.

### **СОСУДЫ ТАЗА И НИЖНИХ КОНЕЧНОСТЕЙ**

Брюшной отдел аорты не изменен. Бифуркация аорты происходит на должном уровне. Общая, внутренняя и наружная подвздошные артерии хорошо визуализируются. Обе общие бедренные артерии нормального калибра, с ровными стенками и гомогенным МР-сигналом просвета сосуда. Бедренные артерии без особенностей. Поверхностная надчревная артерия – без признаков патологических изменений, в частности внутри приводящего канала. Подколенная артерия без признаков изменений калибра, делится на три артерии голени обычно.

**Справка**  
о материально-техническом обеспечении рабочей программы практики  
Рентгенология

(название дисциплины, модуля, практики)		
№ п\п	Наименование специальных помещений и помещений для самостоятельной работы	Оснащенность специальных помещений и помещений для самостоятельной работы
1.	Учебные комнаты №1,2,3 ГБУЗ ТОКОД	Негатоскопы для изучения рентгенограмм, томограмм, телевизор, ноутбук
2.	Учебная комната ГБУЗ ДОКБ	негатоскоп
3.	Отделение лучевой диагностики ГБУЗ ДОКБ	Рентгеновские аппараты, компьютерный томограф
4.	Отделение лучевой диагностики ГБУЗ ОКБ	Рентгеновские аппараты, компьютерный томограф, МР-томограф
5.	Отделение лучевой диагностики ГБУЗ «Центр специализированных видов медицинской помощи им. В.П. Аваева»	Рентгеновские аппараты, маммограф, компьютерный томограф
6.	Отделение лучевой диагностики ГКУЗ ТО КПД	Рентгеновские аппараты, компьютерный томограф, МР-томограф
7.	Отделение лучевой диагностики ГБУЗ ТОКОД	Рентгеновские аппараты, компьютерный томограф
8	Маммографический аппарат Клиники ТвГМУ	Рентгеновский маммограф
9	Рентгеновский кабинет Клиники ТвГМУ	Рентгеновский аппарат для исследований
10	Учебная комната Клиники ТвГМУ	Негатоскопы для изучения рентгенограмм, томограмм, телевизор, ноутбук
11	Аудитория №2 ТвГМУ	лекции
12	Кабинет МРТ Клиники ТвГМУ	Магнитно-резонансный томограф
13	Кабинеты ультразвуковой диагностики Клиники ТвГМУ	Аппараты УЗИ
14	МАСЦ ТвГМУ	Тренажеры, симуляторы
15	Компьютерный класс ТвГМУ	45 ПК, доступ в ИНТЕРНЕТ

\*Специальные помещения - учебные аудитории для проведения занятий лекционного типа, занятий семинарского типа, курсового проектирования (выполнения курсовых работ), групповых и индивидуальных консультаций, текущего контроля и промежуточной аттестации, а также помещения для самостоятельной работы.



**Лист регистрации изменений и дополнений на \_\_\_\_\_ учебный год  
в рабочую программу практики**

---

(название практики)

для ординаторов,

специальность: \_\_\_\_\_  
(название специальности)

форма обучения: очная

Изменения и дополнения в рабочую программу практики рассмотрены на

заседании кафедры «\_\_\_\_\_» \_\_\_\_\_ 202\_\_ г. (протокол № \_\_\_\_\_ )

Зав. кафедрой \_\_\_\_\_ (ФИО)

*подпись*

**Содержание изменений и дополнений**

№ п/п	Раздел, пункт, номер страницы, абзац	Старый текст	Новый текст	Комментарий
1				
2				
3				